

# ARCHIVOS CHILENOS DE OFTALMOLOGIA

ORGANO OFICIAL DE LA SOCIEDAD CHILENA DE  
OFTALMOLOGIA

## SUMARIO :

SIGNOS OCULARES EN LAS ENFERMEDADES DEL TIROIDES, <i>Dres. Francisco Donoso, Alfredo Jadresic Renato Sanz y Enrique López</i> .....	5
PSEUDOESTRABISMO, <i>Dr. Alfredo Villaseca</i> .....	13
ANESTESIA ENDOVENOSA EN CIRUGIA OFTALMOLOGICA INFANTIL, <i>Dr. Mario Folch</i> .....	16
DEL DIAGNOSTICO PRECOZ DEL SINDROME DE SJOGREN, <i>Dres. Luis J. Godoy Belmar y Dr. Alberto Gormaz B.</i> .....	21
DIMECAINA EN OFTALMOLOGIA, <i>Dres. Bavid Bitrán y Jorge Silva F.</i> .....	28
INTUBACION DE LA VIA LAGRIMAL, <i>Dres. J. Espildora-Couso, J. Vizcarra Ch. y C. Prudencio B.</i> .....	35
EVOLUCION DE UN SINDROME QUIASMATICO, <i>Dr. C. Espildora-Luque</i> .....	42
CLOROMA (Caso clínico), <i>Dr. Eduardo Pérez-Villegas</i> .....	46
NEURITIS OPTICA BILATERAL (Caso clínico), <i>Dr. Abraham Schweitzer S.</i> .....	49
UN CASO DE BLEFAROESPASMO HISTERICO TRATADO CON PSICOTERAPIA, <i>Dres. D. Bitrán y J. Arentsen</i> .....	52
ESFEROFAQUIA SUB-LUXACION Y BRAQUIDACTILIA (Caso clínico), <i>Dr. Carlos Charlin V.</i> .....	53
CRONICA .....	59
SOCIEDAD CHILENA DE OFTALMOLOGIA .....	67
REVISTA DE REVISTAS .....	78

PUBLICACION SEMESTAL

VOLUMEN XI-N.º 32

ENERO A JUNIO, 1954

SANTIAGO DE CHILE

# COLIRIO BETA

Propionato de Sodio

---

**El más amplio espectro antibacteriano conocido;**

**Fungicida;**

**Completamente atóxico;**

**Estabilidad absoluta;**

**Acción antialérgica;**

**Isotónico con la secreción lacrimal.**

---

**Conjuntivitis agudas, bacterianas o alérgicas; Conjuntivitis y Blefaroconjuntivitis crónicas; Blefaritis crónicas; Ulceras corneales.**



**INSTITUTO BIOQUIMICO BETA S. A.**

**Av. Irarrázaval 2449 - Casilla 9054**

**SANTIAGO**

PROXIMAMENTE

COLIRIO

de

# Cortisona Lepetit

Micronizado

Frasco de 3 cc. al 1%



\* Indicado en todas las afecciones oculares



LABORATORIOS LEPETIT LTDA.

Erasmó Escala 2145 - Fono 93249

SANTIAGO

## OPTICA KOHN

Casa fundada en 1881

E N R I Q U E K O H N

MAC - IVER 66

Teléfono 88745

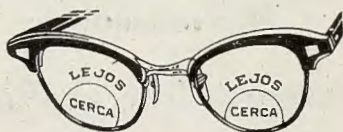
Casilla 1509

Santiago.

## OSCAR HAMMERSLEY

BANDERA 290

SANTIAGO



Teléfono 64587

Casilla 3164.

Lentes y anteojos.

RECETAS DE OCULISTAS

JIRAS PERIODICAS A PROVINCIA.

## INDUSTRIA OPTICA NACIONAL

MAC-IVER 268 — Teléfono 35595

*Santiago*

## OPTICA M. MELLER C.

HUERFANOS 636 — SANTIAGO

DESPACHO EXACTO DE RECETAS DE MEDICOS OCULISTAS

ANTEOJOS ULTIMOS MODELOS

REPUESTOS EN GENERAL.

**OPTICA "SANTA LUCIA"**

MIGUEL SOLARI Y CIA. LTDA.

*Despacho exacto de Recetas de Médicos Oculistas*

**Mecánica de Precisión en General**

**MONEDA 819**

TELEFONO 81255 ——— SANTIAGO.

**OPTICA "SANTIAGO"**

**AHUMADA 58**

FONO 83340 ——— CASILLA 9013

S A N T I A G O

**OPTICA CIRUGIA  
DENTAL**

**JASMEN Y CIA.**

AHUMADA 24

Teléfono 85024

Casilla 847 — Santiago.

**OJOS ARTIFICIALES**

Plásticos.

**MARIO VASQUEZ V.**

FABRICACION CUIDADOSA

Laboratorio:

HUERFANOS 757 — Ofic. 607

Atención a horas convenidas

Teléfono 34587

Santiago.

# BRAUN & BRAUN

Departamento Hospitales y Laboratorios  
al servicio de la Oftalmología

Instrumental Quirúrgico de acero inoxidable

Esterilizadores en seco

Agujas para suturas Oftalmológicas

Material de sutura, Catgut, Collafil, Seda etc.

Cajas metálicas especiales para Instrumental Oftalmológico

**MANTENEMOS CONSTANTEMENTE**

el más amplio surtido para el instrumentario del **OFTALMOLOGO**

Damos **SERVICIO** a todos los Artículos que entregamos



**I M P O R T A D O R E S**

**LOCAL DE VENTAS: Unión Central 1059 — Fono 84121**

**SANTIAGO — Casilla 1598**

**Representantes en VALPARAISO Y ZONA ACONCAGUA:**

**Sres. HEESCH & CIA. — Valparaíso**

**Avda. Brasil 1804 — Fono 4017 — Casilla 808**

# ARCHIVOS CHILENOS DE OFTALMOLOGIA

ORGANO OFICIAL DE LA SOCIEDAD CHILENA DE OFTALMOLOGIA

## SUMARIO :

SIGNOS OCULARES EN LAS ENFERMEDADES DEL TIROIDES, <i>Dres. Francisco Donoso, Alfredo Jadresic Renato Sanz y Enrique López</i> .....	5
PSEUDOESTRABISMO, <i>Dr. Alfredo Villaseca</i> .....	13
ANESTESIA ENDOVENOSA EN CIRUGIA OFTALMOLOGICA INFANTIL, <i>Dr. Mario Folch</i> .....	16
DEL DIAGNOSTICO PRECOZ DEL SINDROME DE SJOGREN, <i>Dres. Luis J. Godoy Belmar y Dr. Alberto Gormaz B.</i> .....	21
DIMECAINA EN OFTALMOLOGIA, <i>Dres. Bavid Bitrán y Jorge Silva F.</i> .....	28
INTUBACION DE LA VIA LAGRIMAL, <i>Dres. J. Espildora-Couso, J. Vizcarra Ch. y C. Prudencio B.</i> .....	35
EVOLUCION DE UN SINDROME QUIASMATICO, <i>Dr. C. Espildora-Luque</i> .....	42
CLOROMA (Caso clínico), <i>Dr. Eduardo Pérez-Villegas</i> .....	46
NEURITIS OPTICA BILATERAL (Caso clínico), <i>Dr. Abraham Schweitzer S.</i> .....	49
UN CASO DE BLEFAROESPASMO HISTERICO TRATADO CON PSICOTERAPIA, <i>Dres. D. Bitrán y J. Arentsen</i> .....	52
ESFEROFAQUIA SUB-LUXACION Y BRAQUIDACTILIA (Caso clínico), <i>Dr. Carlos Charlín V.</i> .....	53
CRONICA .....	59
SOCIEDAD CHILENA DE OFTALMOLOGIA .....	67
REVISTA DE REVISTAS .....	78

## OPTICA LOSADA

SE DESPACHAN CON EXACTITUD LAS RECETAS DE LOS  
MEDICOS OCULISTAS

**Gran Stock en Vidrios y Armaduras de Importación**  
Composturas en General

**PASAJE MATTE 43**

TELEFONO 33242

SANTIAGO

## INSTRUMENTOS ZEISS

Para Oftalmología

Lámparas de hendidura con microscopios de córnea.  
Refractómetros de coincidencia.  
Cajas de lentes de prueba.  
Prismas dobles según Herschel.  
Exoftalmómetros de espejo.  
Espejos Oftalmológicos sencillos.  
Instrumental completo portátil para médicos oculistas.  
Oftalmómetros.  
Frontofocómetros.  
Aparatos para medir la distancia interpupilar.  
Keratómetros.  
Reglas para medir armazones.  
Aparatos para descubrir tensiones internas en cristales ópticos.  
Armazones de prueba.  
Lámparas manuales.  
Lupas binoculares, etc., etc.

REPRESENTANTE GENERAL PARA CHILE

**W. REICHMANN**

A. DECOMBE 1120 (Av. M. Claro, altura 858, entre Av. Bilbao y  
Av. Providencia). — Casilla 3124 — Teléfono 40145.

## OPTICA "LUZ"

ARTURO PRAT 146 — Teléfono 83953 — Casilla 9343 — Santiago  
Atención personal de G.M.O. ARENSBURG, óptico autorizado por la Dir. Gen. de San.

**Ejecución esmerada de las prescripciones de Médicos-Oculistas.**

ANTEOJOS "RAY BAN" Y "POLAROID"

Protectores visuales para industria y deportes.



ARCHIVOS CHILENOS  
DE  
OFTALMOLOGIA

Organo Oficial de la Sociedad Chilena de Oftalmología

DIRECTOR

Prof. Dr. Juan Verdaguer P.

*Director Honorario y Fundador:* Dr. Santiago Barrenechea A.

*Comité de Redacción:* Prof. Dr. Cristóbal Espíldora-Luque, Dr. Abraham Schweitzer S., Dr. Román Wagnanski W., Dr. René Contardo A., Dr. Miguel Millán A., Dr. Alberto Gormaz B., Dr. Evaristo Santos G., Dr. Juan Arentsen S. y Dr. José Espíldora-Couso.

*Secretario de Redacción:* Dr. Carlos Charlin V.

*Directores Honorarios:* Prof. Dr. Italo Martini Z., Prof. Dr. Juan H. Thierry M. (Valparaíso), Prof. Dr. H. Arruga (Barcelona), Prof. Dr. Moacyr E. Alvaro (Sao Paulo), Prof. Dr. Jorge L. Malbrán (Bs. Aires), Prof. Dr. A. Vásquez Barriére (Montevideo), Prof. Dr. Jorge Valdeavellano (Lima), Dr. Guillermo O'Reilly (Concepción) y Dr. Alejandro Uribe (Valparaíso).

---

PUBLICACION SEMESTRAL

Vol. XI — Nº 32

Enero a Junio 1954

Santiago de Chile

---

La correspondencia debe dirigirse al Secretario de Redacción: Casilla Nº 13017, Santiago-Chile.  
*Valor de la Suscripción:* \$ 500.— anuales. (U.S.\$ 2.—, \$ 50 pesos argentinos) en cheque al  
Tesorero, Casilla 13017, Providencia.

Visitaclón de Imp. y Bibl.

25 AGO 1954

Depósito legal

# L A B O T O R I O S N O R G I N E

Se complace en presentar al Cuerpo Médico su nueva  
Especialidad Terapéutica denominado:

## VITORGINE "NORGINE"


Complemento dietético a base de leche en polvo, yema de huevo en polvo y glucosa, junto con fósforo, calcio y las Vitaminas indispensables (Vitamina A, B1, B2, C, PP y D).

Especialmente indicado en estados de desnutrición grave, deshidratación, anorexia, cáncer; convalecencias después de enfermedades y operaciones graves; regímenes dietéticos restringidos en enfermos con úlceras gastro-duodenales, entero-colitis, etc.; embarazo, lactancia.

De sabor agradable, de acción recalcificante y remineralizante. De alto contenido proteínico, calórico y vitamínico.

### D O S I S

De 1 a 2 cucharaditas, de 2 a 6 veces al día, en un poco de leche o jugo.



MUESTRAS Y LITERATURA A DISPOSICION  
DEL CUERPO MEDICO

**I N T E R - F A R M A S . A .**

**VERGARA 739 — TELEFONO 64716 — CASILLA 3457**

**S A N T I A G O**

## SIGNOS OCULARES EN LAS ENFERMEDADES DEL TIROIDES (\*)

*Drs. Francisco Donoso, Alfredo Jadresic, Renato Sanz y Enrique López*

El objeto de esta comunicación a la Sociedad de Oftalmología, es destacar la importancia y significados de los signos oculares en las enfermedades del tiroides, analizando al mismo tiempo los conceptos fisiopatológicos actuales de las relaciones entre la sintomatología ocular y las glándulas de secreción interna.

El material utilizado corresponde a 180 enfermos del tiroides observados en este último tiempo en el Departamento de Endocrinología del Servicio del Prof. R. Armas Cruz en el Hospital del Salvador.

Con el objeto de facilitar la revisión de los signos oculares adoptamos una clasificación sencilla: 1.—Exoftalmo. 2. Retracción del párpado superior. 3.—Edema palpebral y 4.—Quemosis.

	Nº de casos	Exoftalmos	Retracción del párpado superior	Edema palpebral	Quemosis	TOTALES
						DE SIGNOS
						OCULARES
<b>HIPERTIROIDISMO</b>						
Sin Bocio Aparente	5	1	(—)	(—)	(—)	
Con Bocio Difuso (Basedow)	57	18	28	19	(—)	
Adenoma Tóxico	10	(—)	2	2	(—)	
Forma Hiper-oftalmopática	4	4	4	4		
<b>TOTALES:</b>	<b>76</b>					<b>40 (52%)</b>
<b>BOCIO SIMPLE</b>						
Difuso	71	(—)	(—)	(—)	(—)	
Con Adenoma	33	(—)	(—)	(—)	(—)	
<b>TOTALES:</b>	<b>104</b>					<b>0</b>
<p>CUADRO Nº 1.—Incidencia de los diversos signos oculares en 180 enfermos de tiroides.</p>						

(\*) Presentado a la Sesión del día 28 de Octubre de 1953, Sociedad Chilena de Oftalmología.

*Frecuencia e importancia de los signos oculares en las enfermedades del tiroides:* El cuadro N<sup>o</sup> 1 es perfectamente demostrativo y de él se desprenden claramente 2 conclusiones: 1<sup>o</sup> Que los signos oculares que se han estudiado están directamente conectados con la hiperfunción tiroidea. Son por lo tanto *patognomónicos* del hiper-tiroidismo.

2<sup>o</sup> Señala que los signos oculares se observan solamente en el 52% de los casos de enfermedad de Basedow, es decir que, *no son constantes* en el hiper-tiroidismo.

De lo anterior se desprende por lo tanto la gran importancia que adquiere en clínica la búsqueda de los signos oculares, en el diagnóstico funcional de los enfermos del tiroides ya que, si bien no son constantes, tienen un carácter de especificidad.

El enfoque del problema en esta forma, tomando los signos oculares como manifestación eje en el diagnóstico del hipertiroidismo, es del mayor interés ya que todo el resto de la sintomatología de la Enfermedad de Basedow - Graves es engañosa y conduce, en ocasiones, al error. Es así como tanto el bocio como las manifestaciones simpáticas (tirotoxicosis), e incluso el Metabolismo Basal elevado pueden ser dados por otras afecciones tiroideas o extratiroideas, siendo entre éstas últimas, la psiconeurosis la que mayores dificultades ofrece.

La oculopatía, con ser tan importante para el diagnóstico, no representa un índice pronóstico para evaluar el grado de hipertiroidismo. En efecto, cuadros graves de Basedow evolucionan en ausencia o con mínimos signos oculares y vice-versa. Aún más, la oculopatía más grave, la quemosis, se observa con cierta frecuencia, con un escaso compromiso del estado general o cardiovascular.

De todos los signos oculares, el que nos parece más importante para el diagnóstico, es la retracción del párpado superior, que lo buscamos en forma del clásico signo de Graeffe, o sea la asinergia del párpado superior en relación con el movimiento del globo ocular hacia abajo.

No raras veces es unilateral y a veces apenas esbozado. Sin embargo, la importancia diagnóstica de los signos oculares, por mínimos que sean, hace indispensable su búsqueda minuciosa y paciente de este signo, haciendo la maniobra con rapidez y con la mirada del paciente dirigida a ambos lados y al frente.

La bilateralidad de los signos oculares, aunque sean asimétricos tiene una gran importancia ya que elimina de inmediato a lesiones tales como el tumor de la órbita o el aneurisma arterio venoso del seno cavernoso. En cuanto a los signos oculares bilaterales prácticamente siempre deben considerarse relacionados con el tiroides. Solamente afecciones como la miastenia gravis y quizás ciertas hipertensiones, habría que tomarlas en cuenta para el diagnóstico diferencial.

En estas circunstancias, frente a signos oculares, por mínimos que ellos sean, debe el médico orientarse hacia la enfermedad de Basedow y hacer el estudio correspondiente.

*El problema del exoftalmo:* Desde el punto de vista, estrictamente del oftalmólogo, el exoftalmo es el signo ocular más importante del hipertiroidismo. Descartado el exoftalmo por causa local, por afección renal etc. y enfocado hacia el exoftalmo tiroideo, de inmediato se revela el hecho de que existen dos tipos clínicos diversos.

Uno, que forma parte del cuadro clásico de la enfermedad de Basedow, no sobresaliendo del conjunto sintomático y otro que ocupa un lugar destacado por presentar una marcha progresiva. Mientras el primero regresa más o menos rápidamente después del tratamiento médico o quirúrgico de la Enfermedad de Basedow, el segundo, con frecuencia se acentúa constituyendo una

grave responsabilidad en diagnóstico precoz, ya que una indicación terapéutica extemporánea puede provocar una catástrofe.

Este segundo tipo de protrusión ocular, se le ha llamado exoftalmo maligno o exoftalmo progresivo y el cuadro clínico de conjunto, ha sido denominado por Means, con el pintoresco nombre de "forma hiper oftalmopática" de la Enfermedad de Basedow.

De las 4 observaciones que tenemos en nuestra casuística, destacamos una de ellas, que ha sido atendida conjuntamente con el Servicio de Oftalmología del Hospital del Salvador y que sirve de descripción del cuadro clínico, así como de su tormentosa evolución:

R. P. B., una mujer de 26 años, que hace un año nota protrusión ocular progresiva bilateral con síntomas funcionales de hipertiroidismo y alteraciones menstruales. Se diagnostica afuera hipertiroidismo y se le indica Tiuracilo. Alcanza a tomar 10 tabletas y suspende voluntariamente el tratamiento. Se hospitaliza 3 meses después en otro Servicio y se le indican tres tabletas diarias de Tiuracilo, tratamiento que mantuvo durante tres meses. Durante este período habría notado alivio de sus molestias subjetivas y de su exoftalmo, 5 meses después reaparecen las molestias oculares, con sintomatología de tirotoxicosis más atenuada. Poco antes al ingreso al Servicio nota un rápido aumento de la protrusión ocular, junto con la aparición de diplopia, visión borrosa y sensación de cuerpo extraño. Paralelamente acusa desaparición de sus molestias subjetivas. Ultimamente tiene dolor en el ojo izquierdo, cefaleas parieto temporales seguidos de enrojecimiento brusco y dolor en la conjuntiva.

*Examen Físico.*—Enferma tranquila, con buen estado nutritivo, Pulso 80. Cuello: bocio difuso, discreto, sin signos de hipervascularización. Ojos: (Informe Dr. Schweitzer): Exoftalmo bilateral directo. O. D.: Gran limitación del globo hacia dentro y hacia arriba; limitación de los movimientos hacia abajo y afuera. O. I.: Limitación de todos los movimientos del globo ocular. Quemosis de la conjuntiva inferior. Pupilas mióticas. Fondo de ojo. Papilas normales; ligera dilatación venosa un poco más marcada a derecha. Ligera dilatación venosa de los párpados superiores. *Exoftalmometría*; (Hertel), abertura 110; O. I. 24 mms. O.D. 23 mms.

*Metabolismo Basal*: + 6%. *Colesterolemia*: 1,71 grs. %.

*Radiografía de la órbita*: No se observa lesión ósea.

*Tratamiento*: Posición semi sentada; régimen seco y sin sal; extracto tiroideo. Blefarorrafia O. I. como protección ya que el ojo amenaza perderse.

*Evolución*: (Después de tres meses con este tratamiento) Pulso 100. M. BASAL: + 40%. Ojos: En mejores condiciones aunque la exoftalmometría no mejora. Suspende voluntariamente el tratamiento. Vuelve tres meses después con dolor frontal a izquierda. *Examen*: signos oculares con un 50% de mejoría. *Oftalmoplejia*. No hay signos de tirotoxicosis. M. Basal: + 5%.

El dramatismo y gravedad de esta observación, señala la importancia del diagnóstico precoz de esta oculopatía. Desgraciadamente por lo general, el diagnóstico no puede afirmarse sino que solo cuando la afección está avanzada. Como una sugerencia para el estudio del diagnóstico precoz, anotamos una clasificación de los signos oculares propuesta por B. M. Dobyms, (1) dirigida a tratar de individualizar el exoftalmo maligno a base del examen local. (Cuadro 2).

<b>GRUPO I</b> SIGNOS ASOCIADOS CON LA TIROTOXICOSIS DE LA ENFERMEDAD DE BASSEW (RAROS EN EL EXOFTALMO MALIGNO).	<b>GRUPO II</b> SIGNOS NO ASOCIADOS NECESARIAMENTE CON TIROTOXICOSIS. (PREDOMINANTES EN EL EXOFTALMO).
<ul style="list-style-type: none"> <li>—Fijeza y tensión de la musculatura alrededor de los ojos.</li> <li>—Retracción palpebral Laguna palpebral Laguna del globo.</li> <li>—Párpados corrientemente poco capotados; muestran sus pliegues característicos que es exageran con la pérdida de peso.</li> <li>—Efecto de almohadilla cuando se aplica una presión sobre el ojo.</li> <li>—Pequeña o nula debilidad de la musculatura extra ocular; no hay diplopia.</li> </ul>	<ul style="list-style-type: none"> <li>Desplazamiento verdadero del globo (Determinado por medida).</li> <li>Sensación de aspereza.</li> <li>Lagrimo.</li> <li>Fotofobia.</li> <li>Edema de la conjuntiva.</li> <li>Encapotamiento de los párpados especialmente en los puntos en que el tejido retro bulbar hace protrusión alrededor del ojo.</li> <li>Resistencia cuando se aplica una presión sobre el globo.</li> <li>A menudo debilidad extra ocular o parálisis; diplopia frecuente.</li> </ul>
<p>CUADRO N° 2.—Clasificación de los signos oculares según Dobyns.</p>	

Sin embargo, a través de nuestra revisión bibliográfica y escasa experiencia, la única forma de sospechar en algunos casos el exoftalmo maligno en un comienzo, es analizar el cuadro clínico de conjunto. En él, el hecho más señalado, aunque está lejos de ser constante (dos de nuestros cuatro casos), es que los signos oculares no se acompañan de elevación en el examen de Metabolismo Basal. Esta independencia en la evolución del exoftalmo debe ser muy tomada en cuenta, estando formalmente contraindicada cualquiera medida de orden médica o quirúrgica tendiente a suprimir la función tiroidea. El motivo para esta profilaxis negativa o abstencionista, deriva de la observación clínica y de los conocimientos acerca de las interrelaciones entre el ojo y las glándulas de secreción interna.

Se entiende que en todo caso sospechoso, la observación cuidadosa y el control de la protrusión ocular con el oftalmómetro de Hertel deben ser de indicación imperativa.

Afortunadamente todas nuestras observaciones han seguido un curso favorable, pero cuando en otros casos citados en la literatura, la gravedad ha llevado a la decompresión de la órbita o a la enucleación, se ha demostrado, en forma invariable, los tejidos retro oculares a presión, debido a una infiltración, especialmente edematosa del tejido graso de la órbita, el que se insinúa y expande a través de sus hiatus fisiológicos. Igualmente los músculos extra oculares se observan infiltrados por edema, linfocitos y macrófagos. Este

aumento del contenido orbitario es tan evidente, que al decir de Dobyns, que ha hecho un estudio de 5 casos en la Mayo Clinic no cabe la menor duda que es la base anatómica que empuja el ojo hacia adelante, debiendo considerarse, entonces, todos los demás hechos observados, entre otros, la elongación de los músculos extra oculares, ser considerados como secundarios.

*Teoría endocrina del exoftalmo tiroideo.* — La hipótesis que supone la génesis del exoftalmo en un desarreglo de las glándulas de secreción interna, ha desplazado a todas las demás teorías que desde la de Claude Bernard en 1852, se han sugerido para explicarlo.

La participación endocrina se hizo presente cuando Uhlenhuth y Schwartzbach en 1927 consiguieron un exoftalmo experimental idéntico al humano, por inyección de material de hipófisis anterior en axolotes. Posteriormente estas experiencias pudieron ser repetidas en otras especies de animales, a saber cuy, pato y ciertos peces. Su particularidad es que el exoftalmo se produce cuando se administra una sustancia vecina a la hormona tirotrópica de la hipófisis anterior, ya que la tirotrópica hipofisaria, es decir aquella hormona que estimula la glándula tiroides, cuando está pura no es tan activa como con los preparados crudos de hipófisis. El fenómeno ocular se produce indistintamente con o sin tiroides, lo que demuestra la ninguna participación tiroidea como generadora del exoftalmo, por lo menos en el tipo experimental. Otra característica que le confiere un carácter decisivo a estas experiencias, es que el sustratum anatómico del exoftalmo experimental así producido, es idéntico al del exoftalmo humano, encontrándose las mismas alteraciones infiltrativas y edematosas de los tejidos orbitarios y de los músculos correspondientes (2, 3, 4, 5, 6, 7).

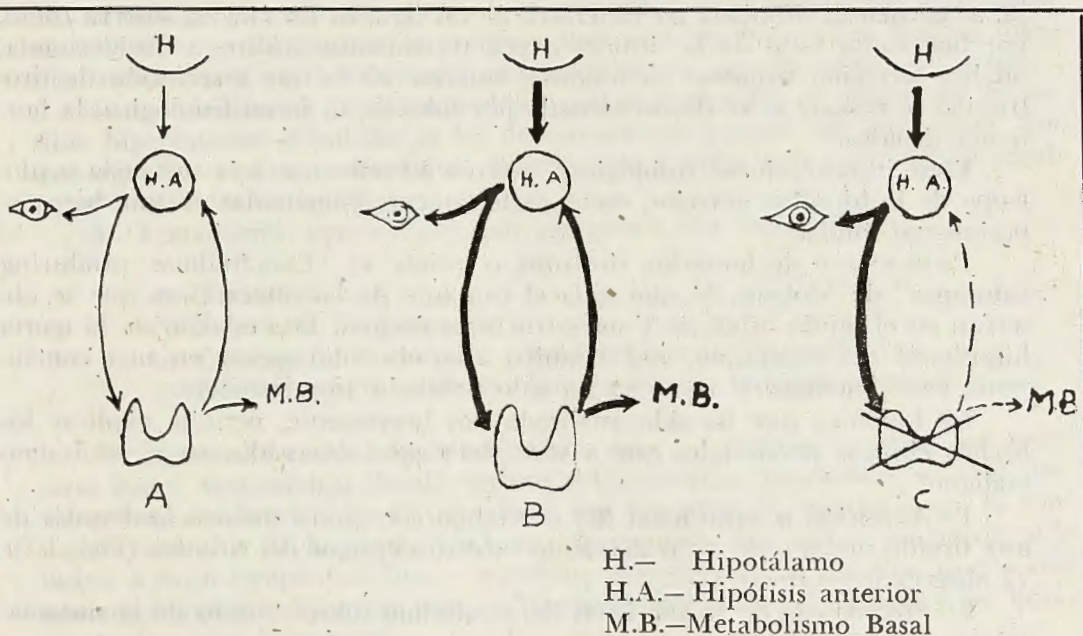


Fig. 1.—Esquema de MEANS ligeramente modificado.

A.—Interrelaciones normales.

B.—Mecanismo del exoftalmo en el hipertiroidismo.

C.—Exoftalmo maligno en ausencia de hipertiroidismo; el Metabolismo Basal puede encontrarse normal.

Con estos antecedentes y con los conocimientos actuales de la fisiología de las interrelaciones entre hipotálamo, hipófisis y tiroides, se ha ido diseñando poco a poco una teoría que podría denominarse teoría hipofisaria del exoftalmo que esquemáticamente podría describirse en la siguiente forma:

Normalmente existe una interrelación hormonal homeostática entre la hipófisis anterior y la tiroides: la tiotropina hipofisaria estimula la glándula tiroides, la cual libera su hormona. La hormona tiroidea, junto con actuar en la periferia manteniendo las oxidaciones celulares, actúa hacia arriba sobre la función hipofisaria deprimiendo su acción tirotropa, con lo cual queda establecido un armonioso balance hipofiso-tiroideo. Hay además fuertes argumentos clínicos y experimentales para suponer que existe un centro aún más alto, el hipotálamo, que pone en movimiento todo el sistema. (Fig. 1, A).

En el Basedow o hipertiroidismo, esta relación se encuentra alterada por una intensificación de todos los factores que participan en este equilibrio. Por un motivo desconocido, quizás por una sensibilidad local particular, la secreción hipofisaria por medio de su tiotropina o de una sustancia vecina, induce en algunos sujetos el exoftalmo. (Fig. 1-B). Según Dobyns en una comunicación personal a Thompson en Abril de este año, (10) sostiene que la habría individualizado y separado, denominándola "Exophtalmos producing substance" (E.P.S.). Si esto se logra confirmar, se habría realizado un gran paso hacia el esclarecimiento del mecanismo del exoftalmo y de la patogenia del hipertiroidismo, cuadro del que forma parte.

La esquematización de la circunstancia en que se presenta con cierta frecuencia el exoftalmo maligno, que aparece a veces con metabolismo basal bajo, se encuentra dibujada en la tercera de las figuras. En ella se observa cómo, por una causa local de la tiroides o por tratamiento médico o tiroidectomía, no hay secreción tiroidea. La hipófisis anterior en lo que a secreción de tiotropina se refiere, se ve desencadenada por falta de su freno fisiológico, la hormona tiroidea.

Estas interrelaciones fisiológicas, excepto lo referente a la sustancia oculotropica de la hipófisis anterior, están perfectamente cimentadas en una base experimental sólida.

Es el exceso de hormona tirotropa o quizás el "Exophtalmos producing substance" de Mobyms, lo que sería el causante de las alteraciones que se observan en el tejido orbitario y sus estructuras vecinas. Este eslabón de la teoría hipofisaria del exoftalmo, está también apoyada sólidamente en una concluyente experimentación, como ya ha sido señalado anteriormente.

La hipótesis que ha sido analizada tan brevemente, permite explicar los hechos clínicos paradójales que a veces han sido observados en el exoftalmo maligno:

1.—Aparición o agravación del exoftalmo con cierta frecuencia después de una tiroidectomía o de un tratamiento médico depresor del tiroides (Fig. 1-3). (2 observaciones nuestras).

2.—Precedencia de la aparición del exoftalmo sobre el resto de la sintomatología del hipertiroidismo.

3.—Existencia de un exoftalmo independiente de otra manifestación tóxica tiroidea, siendo el trastorno ocular el único síntoma de la manifestación glandular.

Pese al atractivo interés de esta teoría, hay algunos argumentos, especialmente de orden clínico, que empañan algo la esquemática delineación que se ha comentado. Entre otras cosas se ha señalado que jamás se han descrito casos de tumores de la hipófisis que hayan presentado exoftalmo. De todos modos,



es una excelente hipótesis de trabajo que ha dado ya muchos frutos en el conocimiento de la interrelación fisiopatológica entre hipófisis, tiroides y ojo.

*Tratamiento del exoftalmo tiroideo:* Aunque no está claramente establecido que hayan mecanismos fisiopatológicos diversos en la producción del exoftalmo tiroideo, es evidente la existencia de dos tipos clínicos que se comportan de diversa manera.

El exoftalmo que podríamos llamar benigno, que le dió el nombre al bocio exoftálmico clásico y cuyo tratamiento debe ser el propio de la tirotoxicosis acompañante. En él estará indicada la intervención quirúrgica o la tiroidectomía médica con los tioderivados. Pronto dispondremos en Chile del yodo radioactivo.

En cuanto al tipo de exoftalmo maligno debe abordarse en forma diferente y muy cuidadosa.

Hecho el diagnóstico positivo exoftalmo progresivo o maligno, es necesario disponer las siguientes medidas:

1.—Abstención de cualquiera medida que tienda a disminuir el funcionamiento tiroideo. Solamente después de un balance cuidadoso entre la posible agravación de los síntomas oculares y los peligros propios de la tirotoxicosis estará justificado el empleo de estos medios terapéuticos.

2.—Medidas generales: Reposo físico y mental; sedantes; dieta declorurada (para prevenir el edema retroorbitario) y posición semisentada, incluso para el sueño.

3.—Como terapéutica endocrina, destinada a producir la frenación hipofisaria de acuerdo con el esquema fisiopatológico de la enfermedad, se sugiere el uso de estrógenos y de extracto tiroideo siempre que sea controlado atentamente. Sin embargo los resultados prácticos han sido desalentadores. 2 casos nuestros tratados con extracto tiroideo con andrógenos, no obtuvieron resultados.

4.—La irradiación hipofisaria destinada al mismo fin de disminuir la posible hiperfunción glandular se ha demostrado en general, de poco valor. Sin embargo, autores como Paufique, Beierwathes y otros han comunicado resultados favorables. (11, 12).

5.—Tratamiento operatorios; que agregamos, sin comentario:

- a) Tarsorrafia.
- c) Sutura de los párpados.
- b) Drenaje de Seton para edema invasor de la conjuntiva.
- d) Descompresión orbitaria (operación de Nafziger y otras).

De nuestros 4 casos, hemos controlado solo a 3. En dos de ellos, fué necesario hacer tratamiento local, incluso blefarorrafia, practicada por el Dr. Schweitzer del Servicio de Oftalmología del Salvador. A nuestro juicio la evolución favorable de la protrusión ocular presentada por ambos no puede atribuirse a éxito terapéutico sino a regresión espontánea. Una de ellas quedó con una oftalmoplejía. El tercer caso fué necesario operarlo del tiroides y no hubo agravación post operatoria.

En nuestra presentación hemos querido señalar:

1.—La importancia de los signos oculares en el diagnóstico del hipertiroidismo y su frecuencia estadística y

2.—La individualidad clínica que tiene el exoftalmo maligno y su interés oftalmológico. Se ha comentado también su mecanismo fisiopatológico probable en que intervendría, el sistema endocrino. Finalmente se ha anotado las medidas terapéuticas que hoy día se proponen para este cuadro.

## B I B L I O G R A F I A

- 1.—DOBYNS, B. M.: Present concepts of the pathology of exophthalmos. *J. Clin. Endocrinol.* 10:1202-1230, 1950.
- 2.—DOBYNS, B. M.: The influence of thyroidectomy on the prominence of the eyes in the guinea pig and in man. *Surg., Gynec. and Obst.*, 80:526-533, 1945.
- 3.—DOBYNS, B. M.: Studies on exophthalmos produced by thyrotropic hormone. *Surg., Gynec. and Obst.* 82:609-617, 1946.  
Id.: 82:717-722, 1946.
- 4.—DOBYNS, B. M. and RAWSON, R. W.: Comparison of exophthalmos and tissue changes induced by active and inactivated thyrotropic hormone. *Endocrinology*, 49:15, 1945.
- 5.—ALBERT, A.: The experimental production of exophthalmos in Fundulus by means of anterior pituitary extracts. *Endocrinology*, 37:389-406, 1945.
- 6.—MARINE, D.: Studies on the pathological physiology on the exophthalmos of Graves Disease. *Ann. Med.*, 12:443, 1938.
- 7.—JEFFERIES, W. Mc. K.: Studies of relationships of thyrotropic, exophthalmic and fat mobilizing principles of pituitary extracts. *J. Clin. Endocrinol.*, 9:913, 1940.
- 8.—MEANS, J. H. The nature of Graves Disease with special reference to its ophthalmopathic component., *Am. J. M. Sc.*, 207:1-19, 1944.
- 9.—MEANS, J. H.: Hyperophthalmopathic Graves Disease. *Ann. Int. Med.* 23:779, 1945.
- 10.—THOMPSON, W. O. Changing concepts in thyroid physiology and therapy. *J. Clin. Endocrinol.*, 13:457, 1953.
- 11.—PAUFIQUE, L., PAPILLO, J. and GUINET, P., *Radiol. et. electrol.*, 32:21-26, 1953.
- 12.—BEILERWALTES, V.: The use of the pituitary in the treatment of malignant exophthalmos. *J. Clin. Endocrinol.* 12:530, 1951.

## PSEUDOESTRABISMOS (\*)

Dr. Alfredo Villaseca (\*\*)

El diagnóstico positivo de estrabismo no es ciertamente un problema difícil. Sin embargo se ven con cierta frecuencia errores de diagnóstico, ya sea por apreciar un estrabismo donde no lo hay (pseudoestrabismo), o por pasar por alto un estrabismo poco notorio (estrabismo inaparente).

Para ilustrar en forma gráfica éste pequeño problema presentaremos a continuación fotografías de algunos casos bien demostrativos.

Suele existir la impresión de que el diagnóstico positivo de estrabismo precisa de aparatos especiales como el sinóptoro. En realidad con un test simplísimo, como es el cover test, se puede hacer con absoluta seguridad el diagnóstico de estrabismo a cualquiera edad. Este test permite también diferenciar una heteroforía de un estrabismo.

Al hacer el cover test en un caso de estrabismo, se observará que en el momento de "cubrir" un ojo, el otro (o sea el ojo que se mantiene descubierto) efectúa un movimiento correctivo de su posición anormal.

En cambio, en una heteroforía no se observará ningún movimiento en el momento de cubrir uno u otro ojo, puesto que hay fijación binocular. Es al "descubrir" cualquier ojo que se observará un movimiento correctivo de éste, para anular la posición anormal tomada por el ojo detrás de la tapa.

En el sinóptoro, en cambio, al medir el ángulo de la desviación no podremos diferenciar un estrabismo de una heteroforía. En efecto tanto un estrabismo divergente de  $10^\circ$  como una exoforía de  $10^\circ$  darán la misma medición objetiva al sinóptoro.

Es por esto que si se nos pusiera ante la alternativa de elegir entre el cover test y el examen al sinóptoro para el diagnóstico de una anomalía muscular, indudablemente preferiríamos el primero.

Las situaciones que más a menudo producen el aspecto de *pseudoestrabismo* son las siguientes:

- 1) epicantus
- 2) desplazamiento hacia afuera de los cantos internos
- 3) variaciones del ángulo gamma
- 4) asimetría de la cara.

El caso N<sup>o</sup> 1 corresponde a un epicantus (fig. 1). Al estirar la piel de la base de la nariz desaparece el aspecto de estrabismo (fig. 2). El cover test es negativo.

(\*) Esta presentación formó parte de un trabajo global sobre "Semiología del Estrabismo", presentado por el autor a las Jornadas Oftalmológicas Nacionales, Concepción, 12 Nov. 1953.

(\*\*) Clínica Oftalmológica del Hospital del Salvador, Jefe: Prof. Dr. C. Espíldora-Luque.




Fig. 1.



Fig. 2.

El caso N° 2 es un ejemplo de desplazamiento hacia afuera de los cantos internos. En efecto es notoria la falta de visibilidad de la esclera en la parte interna de ambos ojos, por la falta de extensión de la hendidura palpebral hacia el lado nasal (fig. 3). Al mirar ligeramente a la izquierda se acentúa el falso aspecto de estrabismo (fig. 4), pareciendo que el ojo izquierdo estuviera mirando de frente. El cover test es completamente negativo, y en el sinoptóforo hay percepción simultánea, fusión y estereopsis a 0°.



Fig. 3.




Fig. 4.

El caso N° 3 es el de un pseudoestrabismo por ángulo gamma negativo. Como se recordará el ángulo gamma es el formado entre el eje de fijación y el eje óptico del ojo y es generalmente positivo, o sea que el eje visual pasa por la córnea hacia el lado nasal de su centro. En los miopes este ángulo es menor y a veces se hace negativo, pasando el eje visual hacia el lado temporal del centro corneal.




Fig. 5.




Fig. 6.



Fig. 7.

En nuestra paciente de 13 años de edad existe una miopía de 20 D en O.D.I. El aspecto es de un estrabismo convergente franco de unos 15 a 20° (fig. 5). El cover test revela, sin embargo, la verdadera naturaleza del cuadro, pues al cubrir el O.I. el O.D. permanece inmóvil, fijando al lente de la cámara fotográfica (fig. 6). Lo mismo sucede al cubrir el O.D. (fig. 7).

En el sinoptóforo se comprobó fusión a  $0^\circ$ . La medición del ángulo gamma se hizo en el sinoptóforo usando el diapositivo de Pugh, y resultó ser en cada ojo separadamente de menos  $3^\circ$  (normal  $+ 3^\circ$ ).

El caso N<sup>o</sup> 4 es un ejemplo de pseudoestrabismo por asimetría de la cara. Hay en apariencia una franca hipertropia del O.I. (fig. 8), que se hace más notoria en la mirada hacia arriba (fig. 9). Esto se debe a que el reborde orbitario inferior izquierdo se encuentra unos 4 mms. más alto que el derecho (fig. 10), lo que produce una mayor elevación del globo ocular izquierdo. A esto se agrega una discreta ptosis del párpado superior del mismo lado.

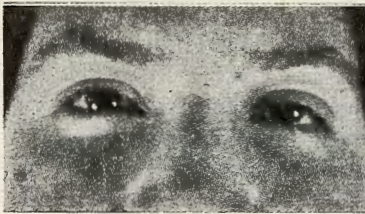

Fig. 8.

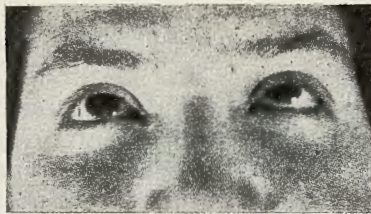

Fig. 9.

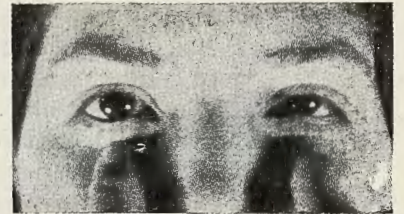

Fig. 10.

Sin embargo los ejes visuales son perfectamente paralelos como lo demuestran el cover test que es negativo, y el examen al sinoptóforo en que hay percepción simultánea y fusión a  $0^\circ$  (tanto en sentido horizontal como vertical).

En contraste con estos casos de pseudoestrabismos, terminaremos presentando un caso de *estrabismo verdadero inaparente* (fig. 11).

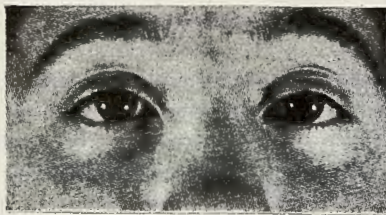

Fig. 11.

Se trata de una niña de 14 años con estrabismo convergente del O.D. de pequeño grado (cover test positivo), el que pasó desapercibido en un examen cuando era pequeña. La consecuencia de este error de diagnóstico es que ahora presenta una ambliopía ex-anopsia de 1/30 en el O.D.

Estos errores son perfectamente evitables si se efectúa correctamente el simple examen del cover test.

## ANESTESIA ENDOVENOSA EN CIRUGIA OFTALMOLOGICA INFANTIL (\*)

*Dr. Mario Folch A. (\*\*)*

La oftalmología, especialidad quirúrgica de morbo-mortalidad baja, requiere condiciones anestésicas seguras. La anestesia local, en sus diversas formas se ha impuesto salvo en el conjunto de pacientes a los cuales no se puede imponer el autodomínio que exige; los niños entran en esta categoría. La anestesia general no puede ser substituída por una premedicación, factor de complicaciones pre y post-operatorias.

Sus técnicas propias han hecho de la anestesia en niños una especialidad dentro de la especialidad, sobre todo por el manejo psicológico del pequeño paciente. Las técnicas posibles son numerosas; la que se describe es una con la cual se ha adquirido suficiente práctica, logrando la sensación de trabajar con una herramienta conocida, factor esencial de seguridad. No se pretende imponerla.

La anestesia endovenosa con barbitúricos de acción ultrarápida, no ha tenido la difusión de otros métodos. Carraway, en 1939, publicó su experiencia en niños de 5 a 10 años, no encontrando ninguna contra-indicación a su uso. En el único trabajo publicado en Chile sobre uso de thiopentona en lactantes, bajo la dirección de García Huidobro, se ha referido la experiencia dada por 25 casos, llegándose a las siguientes conclusiones: ausencia de depresión respiratoria, sin sobredosis; ausencia de alteraciones de la presión sanguínea; accidentes e incidentes "mínimos"; el Pentothal sódico puede y debe ser empleado en niños pequeños, siempre que sea usado con criterio y por personas con experiencia en el manejo de esta droga. Bonica, en opinión que se comparte plenamente, ha afirmado que cualquier substancia anestésica que pueda usarse con seguridad en el adulto, también puede usarse con seguridad en el niño, dentro de ciertas condiciones, la más importante de las cuales es la habilidad individual del anestesista.

*El estudio pre-operatorio* debe ser hecho personalmente por el anestesista con el doble objeto de conocer el paciente imponiéndose de sus condiciones físicas y mentales, y sobre todo de hacerse conocer del pequeño y conquistarse su cooperación. La importancia fundamental del abordaje psicológico y de la preparación psíquica ha sido muy bien recalcada por K. Jackson. El examen físico debe ser completo y, frente a cualquier duda, debe pedirse la opinión del pediatra si no ha sido previamente informada.

(\*) Presentado en la Sesión del día 29 de Julio de 1953 de la Sociedad Chilena de Oftalmología.

(\*\*) Médico anestesista del Servicio de Oftalmología del Hospital Clínico J. J. Aguirre. Jefe: Prof. Dr. Juan Verdaguer P.

La preparación farmacológica debe hacerse en relación al peso actual del enfermito y no en relación a su edad. Es indispensable disponer de tablas de las dosis de las diversas drogas en relación a las edades y pesos.

La *premedicación* tiene los objetivos primordiales siguientes: reducción del temor, disminución del metabolismo basal y de la excitabilidad refleja. Las drogas que se emplean provocan amnesia, sequedad de la boca y vías respiratorias y bloqueo de las vías vagales peligrosas. Se dispone de tres grupos de sustancias: los sedativos o hipnóticos, los analgésicos y las drogas antivagales. Dentro de los sedativos, se cuenta con los barbitúricos de acción corta (Nembutal, Seconal) y los de acción larga (fenobarbital). Se ha usado fenobarbital, disuelto o no en jarabe, la noche antes de la operación. El Luminal, como todos los barbitúricos, no se debe usar solo si hay dolor, porque puede excitar el niño hasta la manía, deprimiendo los controles centrales sin suprimir la capacidad para percibir el dolor.

En la preparación del enfermo, se autoriza la ingestión de agua hasta tres horas antes de la intervención y para la víspera se le permite una alimentación liviana. El aseo intestinal no se practica rutinariamente, ni por lavado ni por purgante por ser factores de deshidratación y de violencia para el niño.

Para la mañana de la intervención, se insiste en el ayuno que debe ser real y se prescribe un barbitúrico de acción corta dos horas antes del momento fijado para la operación. Si el niño no puede deglutir la cápsula, se administra la droga por vía rectal, disuelta en 5 a 10 cc. de suero glucosado o fisiológico. Una hora antes, se administra las drogas del grupo de la belladona. La sequedad de boca no molesta mayormente a los niños. Se reserva la escopolamina, más secante, para las intervenciones más largas o las que requieran uso de éter u otro agente inhalatorio.

En general, no se usa morfina por ser demasiado depresora y por provocar reacciones molestas en los pacientes que se movilizan precozmente (palidez, taquicardia, estado nauseoso). Si hay que usar un analgésico se prefiere la isonicecaína (Demerol, Dolental), con atropina.

Como *agente anestésico endovenoso* se ha usado Kemithene sódico. Es la sal sódica del ácido 5-2-ciclohexenil-5-alil-2-tiobarbitúrico, de fórmula estructural.

C<sub>3</sub>H<sub>5</sub> (C<sub>6</sub>H<sub>9</sub>)-C-CO-NH-CS-NH-CO. Es un polvo amarillo, higroscópico, fácilmente soluble en agua y cuya solución al 10 p. ciento tiene un pH de 10.6.

Stephen y Slatter han definido las ventajas, en cirugía pediátrica, del Kemithene: con una potencia próxima a la mitad de la del thiopentona y hexobarbitona, posee un valor terapéutico relativamente más alto y su margen de seguridad resulta mayor que el del Pentothal, por lo menos en el niño; usado en concentraciones al 5 o 10 p. ciento induce rápidamente la anestesia, deprime menos que el thiopentona y hace rarísima la apnea; laringo y broncoespasmo son excepcionales; su inyección extravascular no tiene los peligros de irritación química de la del Pentothal.

El problema fundamental de la anestesia con barbitúricos en el niño, es la capacidad del anestesista que los administra para conocer e interpretar los signos anestésicos que expresan la profundidad del sueño alcanzado. Este no debe llegar nunca a la lesión de las áreas filogenéticamente más viejas, responsables del automatismo respiratorio y circulatorio. El plano superficial de anestesia quirúrgica es más que suficiente en cirugía oftalmológica. Corresponde al anestesista conocer la intimidad del mecanismo de acción de los barbitúricos sobre el sistema nervioso central (Etsten) y los signos que corresponden a los diversos grados de profundidad; debe saber que no se puede iniciar el acto quirúrgico hasta que no se haya efectuado la impregnación del diencéfalo, cuya

actividad, bajo estímulos dolorosos, se traduce por intermedio de los núcleos motores sub-corticales en movimientos de los miembros. Es así como pequeños movimientos de los dedos indican la necesidad de una pequeña dosis. No basta con la mera observación de la respiración que se hace en forma permanente a nivel del abdomen del enfermo. Induciéndose lentamente la anestesia, de  $\frac{1}{2}$  en  $\frac{1}{2}$  cc. o más lentamente aún, es raro provocar apneas de las fases superficiales, en general transitorias o que ceden a una suave compresión del tórax o aún del abdomen. La apnea peligrosa con los barbitúricos, expresión de la impregnación anestésica del área bulbar, es lenta en recuperarse y corresponde a una profundidad de anestesia que se debe siempre evitar. La aparición de una respiración espasmódica es signo de compromiso incipiente del mecanismo respiratorio esencial y, por lo tanto, signo de sobredosis. La taquicardia, sobre todo acompañada de palidez, parece también ser un mal signo: en los casos estudiados ha coincidido siempre con una obstrucción respiratoria o con anestesia demasiado profunda.

No se ha hecho control de la presión sanguínea por carencia de aparatos adecuados y por la modalidad del trabajo que ha sido llevado a cabo por el anestesista. La sección del nervio óptico ha parecido influenciar el pulso, haciéndolo más frecuente y blando; en las enucleaciones, se ha sugerido por eso el bloqueo retrobulbar con procaína.

En cuanto a la intubación endotraqueal, ésta ha sido evitada en la serie presentada a pesar de su aparente indicación formal en este tipo de cirugía. Las razones para ello serían: 1) el mantenimiento de una vía aérea libre que evite los peligros de laringospasmo o de obstrucción por caída de la lengua; o de interferencia de la labor quirúrgica sobre la respiración; 2) la posibilidad de oxigenación perfecta.

La experiencia ha enseñado que se puede prescindir de la intubación traqueal en cirugía oftalmológica infantil siempre que el anestesista cumpla los siguientes requerimientos:

- a) profundo conocimiento de la técnica de manejo y farmacología de los barbitúricos;
- b) dilatada experiencia anestésica;
- c) equipo adecuado de intubación listo para su uso inmediato, como también equipo adecuado de respiración artificial;
- d) prestigio personal para imponer sus decisiones al equipo quirúrgico que permita efectuar maniobras especializadas si una emergencia se presenta, con suspensión de la operación y sacrificio del campo operatorio.

El laringospasmo ha sido excepcional. Si uno de los cirujanos provoca obstrucción respiratoria, basta una ligera presión sobre el codo o la mano, por debajo de los paños, para que cese la interferencia. La caída precoz de la lengua es rara y se corrige por la simple maniobra de levantar el mentón con un dedo, por debajo de los paños; de reproducirse al cabo de un rato, se puede insertar una cánula faríngea de tamaño adecuado. Como precaución, se puede colocar el niño con la cabeza ligeramente deflectada: si la lengua cae hacia abajo se apoya parcialmente en el paladar duro, permitiendo una desobstrucción fácil cuando no una respiración libre.

Condición sine qua non de la técnica practicada es la habilidad para realizar una correcta punción venosa, cosa difícil y, a veces, imposible en los niños pequeños. Se ha preferido las venas del dorso de la mano, más fáciles de inmovilizar, y se ha trabajado con jeringas pequeñas.



Se ha usado solución al 10 p. ciento (2 gramos disueltos en 20 cc. de suero fisiológico), inyectándose lentamente hasta obtener el plano anestésico deseado y luego manteniendo este por pequeñas dosis fraccionadas.

Los casos, objeto de la presentación, alcanzan a 100, repartidos en la forma que desglosan los cuadros anexos (I, II y III).

CUADRO N° 1		CUADRO N° 2		CUADRO N° 3	
Diagnóstico	Casos	Edades	Casos	Tiempo operatorio. MINUTOS	Casos
Estrabismos .....	80	1 año .....	1	De 0 a 10 .....	11
Catarata traumática .....	5	2 años .....	3	10 a 20 .....	21
Catarata congénita .....	3	3 " .....	2	20 a 30 .....	46
Enucleaciones (Glaucoma secundario) .....	2	5 " .....	15	30 a 40 .....	12
Herida corneal .....	2	6 " .....	20	40 a 60 .....	6
Estafiloma corneal .....	1	7 " .....	11	Más de 60 minutos .....	4
Hernia traumática del iris .....	1	8 " .....	11		
Cisticercosis ocular .....	1	9 " .....	9		
Quiste palpebral .....	2	10 " .....	5		
Chalázion .....	3	11 " .....	4		
		12 " .....	6		
		13 " .....	4		
		14 " .....	2		
		15 " .....	4		
<b>Total de casos .....</b>	<b>100</b>	<b>Total de casos .....</b>	<b>100</b>	<b>Total de casos .....</b>	<b>100</b>

Los tiempos más prolongados corresponden, en general, a operaciones de estrabismo en las cuales se intervino sobre varios grupos musculares, o a los casos de cataratas traumáticas o congénitas. El tiempo no está contado desde que se comienza la intervención, sino desde que se punciona la vena.

La dosis total empleada en relación al tiempo que ha durado la intervención es sumamente variable, dependiendo de si ha habido o no premedicación adecuada, factor de economía de anestésico, de si se ha asociado una analgesia por infiltración procainica, de la prolongación misma de la operación sin que ello signifique relación directa y en fin de un factor individual, de substrato no bien dilucidado que hace imprevisible la dosis que será necesaria. Como promedio, para niños normales, correctamente premedicados y de edades fluctuando entre 3 y 8 años, la dosis usada fluctúa entre 400 y 800 mg. para intervenciones cuya duración oscila entre 10 y 30 minutos.

En la serie no se han incluido 4 casos en los cuales la punción venosa fué imposible. No hubo casos fatales en la serie. Hay un accidente grave y cuatro leves, que son más bien incidentes. El accidente grave corresponde a uno de

los pacientes de más escasa edad, un año. con el diagnóstico de estafiloma corneal y con indicación de enucleación. El niño no fué premedicado, venía de provincia, con el estómago lleno y no se esperó el tiempo suficiente para que se vacie, ni se hizo lavado de estómago. A los 10 minutos de iniciada la anestesia, vómito ácido abundante que produjo laringospasmo intenso con apnea refleja que no se pudo corregir por respiración artificial con una máquina de anestesia, por mal ajuste de la mascarilla, debiéndose proceder durante 22 minutos a la respiración boca a boca hasta que reapareció la respiración espontánea. Se hizo laringoscopia pero no se intubó por temor a traumatizar la laringe espástica. Hubo que hacer después aspiración gástrica para vaciar el aire acumulado durante la insuflación forzada. El resto de la intervención se efectuó sin anestesia.

De los incidentes, tres fueron apneas que se podrían llamar de hipersensibilidad a la droga, bastando una suave compresión de la base del tórax para que cedan. El cuarto incidente fué una apnea que requirió una sola insuflación pulmonar para restablecer una respiración espontánea.

La anestesia fué en general seguida de un estado depresivo que puede prolongarse varias horas y que se considera útil para el niño porque permite descanso sin interferencia de fenómenos graves como hipoxia o depresión cardiocirculatoria; correspondiendo a una sedación prolongada.

## DEL DIAGNOSTICO PRECOZ DEL SINDROME DE SJÖGREN (\*)

*Dr. Luis J. Godoy Belmar y Dr. Alberto Gormaz B.*

Clinica Oftalmológica Hosp. del Salvador, Jefe Prof. Dr. C. Espíldora-Luque.

### *Introducción.—*

La disminución de la secreción lagrimal ha sido estudiada por numerosos autores, siendo Sjögren quien más se ha preocupado del problema, describiendo en 1933, en su clásica monografía, la afección que llamó "Kérato-conjuntivitis Sicca", cuadro que para Espíldora y cols., merece la denominación de "Síndrome de Sjögren".

Como consecuencia de la alteración de la secreción, aparecen alteraciones en el epitelio corneal. Esta función fisiológica dependiente de las glándulas lagrimales, es ampliamente estudiada en 1903 por Schirmer, pero no aprecia relaciones con el cuadro ya nombrado; sí las aprecia Fuch y aun las describe con aumento de volumen de las parótidas. Posteriormente Mulock-Houwer nota la asociación con artritis.

Cuando disminuye o se altera la lagrimación y esto se mantiene por un tiempo largo, aparecen alteraciones oculares visibles al microscopio corneal mediante colorantes que tiñen las células mortificadas, siendo éste el caso, justamente, de la K.C.S. y cuando se asocia a la sequedad bucal y a la artritis, del Síndrome de Sjögren.

### *Teorías sobre la Etiología de la K.C.S.—*

La causa exacta no se conoce y sólo existen teorías al respecto, algunas de las cuales enumeramos brevemente a continuación:

1.—Trastorno endocrino, ya que se observa principalmente durante el climaterio.

2.—Trastorno nervioso en cualquiera de los eslabones fundamentales del reflejo lagrimal. También, según Espíldora y cols., por lesión de los centros secretorios hipotalámicos o de su representación cortical.

3.—Trastorno por infección, porque existiría un agente bacteriano que ataca el parénquima glandular aunque no se han hallado lesiones inflamatorias agudas ni el bacterio. Podría ser un virus.

4.—Trastorno por carencias vitamínicas (Riboflavina, vit. A, etc.)..

5.—Trastorno hematógeno, por aparecer con frecuencia alteraciones de la fórmula, pero estas serían secundarias.

6.—Trastorno por tóxicos.—Belladona, botulismo, etc.

7.—La herencia es un factor importante para Lisch en la aparición de la afección.

---

(\*) Presentado a la sesión del día 28 de Abril de 1954 de la Sociedad Chilena de Oftalmología.

La extirpación de las glándulas lagrimales no produce la sequedad ocular, pues quedan las glándulas de Krause.

*Sintomatología ocular.*—

Hay sensación de ardor, como si tuvieran "arenilla en los ojos", escozor, fotosensibilidad, llanto sin lágrimas o con ellas, crisis de irritación con enrojecimiento de los ojos, secreción mucosa, muchas veces filante, síntomas que se exacerbaban al permanecer en un ambiente cargado de humo. Hay casos con obnubilación visual transitoria y formación de secreción espumosa o filante blanquecina que se acumula en las comisuras palpebrales.

La inspección ocular muestra enrojecimiento de la conjuntiva a expensas de una dilatación de los vasos conjuntivales, disminución de la hendidura palpebral, congestión de los bordes ciliares. La córnea aparece como si sobre ella se hubiera instilado una emulsión aceitosa y en ocasiones se aprecian filamentos que adhieren y deslizan sobre su superficie: es el ojo "en pomada" de Espildora.

*Síntomas asociados.*—

El principal es la sequedad bucal y precede a los otros en su aparición. La lengua tiene fisuras, aparecen caries dentarias y aun caída de las piezas; halitosis como consecuencia de la alteración del flujo salival. Aumento de volumen de las parótidas, que sería secundario. También hay sequedad con atrofia de las mucosas naso-faríngeo-laríngeas. Artritis, que aparecen en un 50% de los casos, según numerosos autores.

El diagnóstico de certeza de la K.C.S. incipiente es difícil porque los síntomas son vagos y el examen microscópico positivo no es concluyente, salvo el caso en que aparezca el característico triángulo rojo de la afección, como veremos más adelante. En este caso se ayuda notablemente el diagnóstico.

Estudiando los métodos clásicos de diagnóstico del Síndrome de Sjögren y valorándolos en términos clínicos, nos había llamado la atención, ya desde mucho tiempo atrás, una evidente disparidad entre los resultados de la prueba de Schirmer y la sintomatología, tanto ocular como general, en un porcentaje de casos bastante apreciable. Así, enfermos con muchos síntomas y signos del Síndrome de Sjögren podían presentar valores suficientemente altos a la prueba de Schirmer. Se nos ocurrió entonces que esta falta de concordancia podía obedecer a uno de dos factores: o bien lo más importante en la K.C.S. no era una simple disminución de la cantidad de lágrimas, sino una alteración en sus componentes, o bien el test de Schirmer era inadecuado para medir la cantidad de secreción ya que produce condiciones anormales de irritación de la conjuntiva por el trocito de papel. Bien podía ser que, eliminando el punto de partida conjuntival del reflejo lagrimal pudiéramos obtener, hasta donde se pudiera, una medida de la secreción lagrimal vegetativa libre de influencias anormales.

Decidimos, por ser más accesible, trabajar con la segunda hipótesis, para lo cual modificamos el test de Schirmer en el sentido de precederlo de la instilación de una gota, en cada ojo, de Clorhidrato de Cocaína al 5%, para evitar el estímulo del arco reflejo.

En el presente trabajo practicamos determinaciones cuantitativas de la secreción lagrimal mediante el test de Schirmer Clásico o Standard en personas de diverso sexo y edades, a fin de buscar un promedio de ella para luego ver qué influencia se logra por la previa instilación de cocaína, modificación propuesta por uno de nosotros y, como ya dijimos, con el fin de evitar la irritación mecánica de la lagrimación y no obtener un valor falso con el test.

Luego controlamos a un grupo de pacientes al microscopio corneal para pesquisar probables lesiones en el polo anterior del ojo y ver qué relaciones tienen con los valores logrados con el test.

#### *Método.—*

1.—*Material escogido:* los pacientes escogidos son de las Policlínicas de Oftalmología y de Medicina Interna de este Hospital, descartando los supuestos enfermos de alguna afección ocular, los febriles y los caquéticos.

Medimos la secreción lagrimal con el test de Schirmer en 603 individuos (300 mujeres y 303 hombres) y como a cada uno le practicamos dos determinaciones en cada ojo (test standard y test modificado con cocaína), resultan 2.412 determinaciones. En seguida controlamos a 229 de los pacientes (121 mujeres y 108 hombres), al microscopio corneal, haciendo sucesivamente, y en cada ojo, tinciones con fluoresceína y rosa de Bengala, lo que arroja un total de 916 controles.

2.—*Método de examen.*—A) Test de Schirmer Standard, que consiste en colocar una cinta de papel filtro en el ángulo interno del ojo durante 5 Min. y medir el humedecimiento por las lágrimas. Este se acepta como normal si es de 15 mm., pero un valor inferior no es concluyente, salvo que sea inferior a 10 mm.

B) Test de Schirmer modificado según descripción anterior.

C) Pruebas tincionales. Substancias empleadas: a) Fluoresceína, que hace visibles alteraciones corneales superficiales, dando un color verde al parénquima teñido por precipitación sobre los puntos alterados. b) Rosa de Bengala. Al instilarla únicamente produce ardor molesto si hay alteración de los epitelios; lo que ocurre en la K.C.S., donde da coloración escarlata en la córnea y zonas conjuntivales adyacentes, tanto nasal como temporal, en la parte que habitualmente está descubierta por los párpados. Las partes teñidas están constituidas por células epiteliales alteradas o muertas que absorben el colorante. Esta tinción la practicamos a continuación de la anterior.

Los colorantes citados sirven para hacer el estudio microscópico, el que efectuamos después de 24 horas de determinar la cantidad de lagrimación, para evitar obtener falsos positivos por la acción desvitalizadora de la cocaína sobre los epitelios oculares.

#### *Resultados obtenidos.—*

1.—Primer grupo; ambas modalidades del Test. Encontramos un valor promedio aritmético para el test de Schirmer Standard sobre un total de 603 pacientes examinados (1.206 ojos) de 16,5 mm. en 5 Min. y de 12,8 mm. para el test modificado con Cocaína, respectivamente. Esta diferencia, estadísticamente, es significativa.

CUADRO 1

	Test Standard	Test con Cocaína *
Grupo 1 63 casos	16,5	12,8
Grupo 2 Control Microsc. (+)	13,1	12,1
Grupo 3 Control Microsc. (-)	16,3	13,9

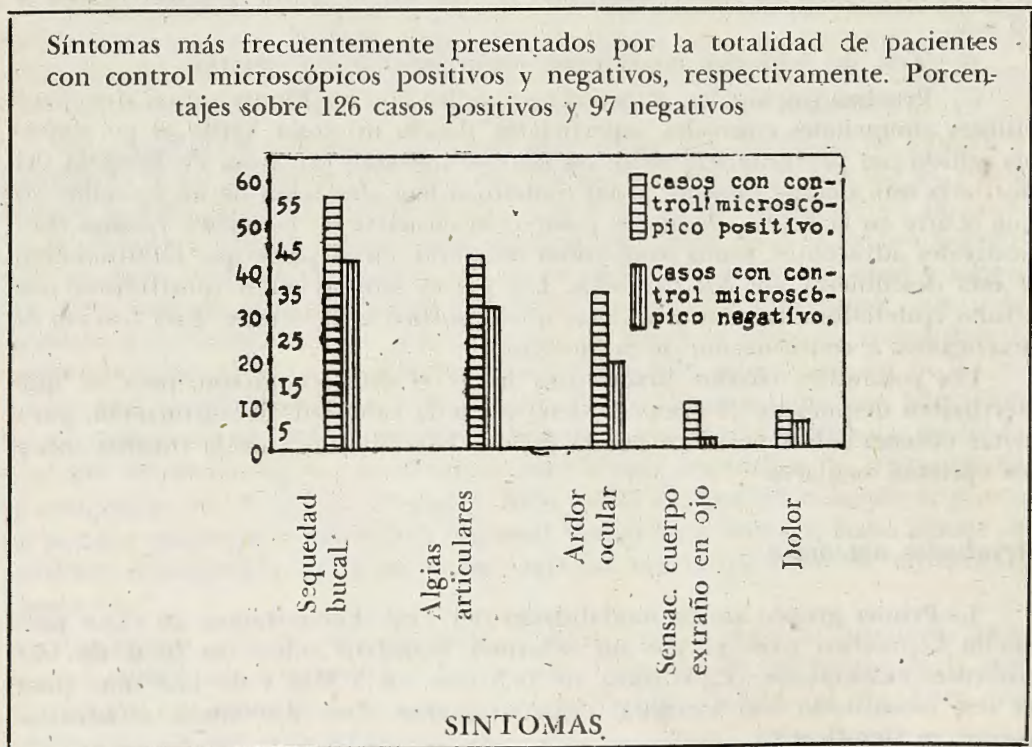
\* Valores dados en MM. por 5 Min.

2.—Segundo grupo. El valor de los test Standard y del modificado por nosotros, es de 13,1 y 12,1 MM, respectivamente, para los casos con control microscópicamente positivo, sobre un total de 136 individuos. Estos valores no muestran diferencia estadística significativa entre ellos. (Cuadro 1).

3.—Tercer grupo. Los resultados del test de Schirmer Standard y el modificado, son 16,3 y 13,9 MM, respectivamente, para los 97 casos con control microscópico negativo. (Cuadro 1).

El análisis porcentual de los principales síntomas encontrados en nuestros pacientes, se muestra paralelamente en los casos con lesiones microscópicas y sin ellas, en el cuadro 2. Hay una franca menor incidencia en los casos negativos microscópicamente.

CUADRO 2



*Discusión de Resultados.*—

Observamos que la secreción lagrimal, determinada cuantitativamente en una población total de 603 individuos de ambos sexos y diferentes edades, disminuye cuando instilamos cocaína antes de colocar la cinta de papel filtro en el ángulo interno del ojo. Esto corroboraría la hipótesis planteada en la introducción de este trabajo, en el sentido de que con el empleo de esta droga se anularía el factor irritativo desencadenante de una mayor secreción de las glándulas lagrimales.

Aunque existe una diferencia significativa entre el test standard y el modificado en el grupo total de pacientes, no existe tal diferencia en los grupos con control microscópico. Por esto, y a pesar de los resultados obtenidos en un trabajo anterior (ciertamente sobre un número muy inferior de casos), estimamos que la modificación propuesta al test de Schirmer no tiene valor, habiendo en general, para el diagnóstico precoz del Síndrome de Sjögren.

Analizando ahora el test de Schirmer mismo, hallamos que su valor medio en el grupo de 603 individuos es de 16,5 mm., por encima, por lo tanto, del nivel de 15 mm. que señalan como término medio los autores. Baja a 13,1 mm. como término medio en los casos que tienen lesiones querato-conjuntivales visibles al microscopio, y sube a 16,3 mm. en aquellos con control negativo. Podríamos decir, por lo tanto, que en un número relativamente grande de casos el test de Schirmer tiene cierto valor, ya que da resultados por encima de 15 mm. en casos presumiblemente normales y por debajo de dicha cifra en casos que muestran alteraciones querato-conjuntivales del tipo hallado en el Síndrome de Sjögren. Sin embargo, si nos fijamos en los cuadros siguientes (3 y 4), obtenemos, a pesar de tratarse de casos con lesiones córneo-conjuntivales, un promedio consistentemente superior a 15 MM, salvo en los grupos de edades por debajo de 20 años y por encima de 70.

## EXPLICACION DE LOS CUADROS

A nuestra manera de ver, esto resta mucha importancia al test de Schirmer en el sentido de hacer un diagnóstico precoz de la K.C.S. Personalmente, lo estamos usando como un dato, muy importante en verdad, para decidir la oclusión de los puntos lagrimales.

Si recordamos ahora el cuadro 2, que analiza la sintomatología, veremos cómo existe una relación directa entre la sintomatología subjetiva (sequedad bucal, algias reumáticas, ardor ocular, sensación de cuerno extraño y dolor ocular) y la positividad de las pruebas tincionales. Dada la cantidad de casos la diferencia no alcanza a ser significativa, por lo que damos el cuadro a título de información.

En la columna (1) se han colocado los casos según grupos de edades: en la columna (2), los términos medios aritméticos expresados en MM.½ Min.; en la columna (3), la desviación Standard (6); en la columna (4) la desviación Standard del término medio. En la columna (14) se anotan los casos contemplados en cada grupo de edad; en la columna (15) y (16) se indican las diferencias significativas entre los test sin cocaína y con ella para los O.D. y O.I., respectivamente.

Fórmulas empleadas para calcular: la Desviación





*Conclusiones.—*

Se estudia cuantitativamente la secreción lagrimal mediante el test funcional de Schirmer Standard y mediante una modificación de este test con cocaína, y se observa:

1.—Que hay una disminución cuantitativa de la secreción lagrimal en los casos con control biomicroscópico positivo.

2.—Que la modificación propuesta por nosotros, rebaja la cantidad de lágrimas con respecto a los valores del test standard.

3.—Que no existe diferencia significativa entre los valores de ambas modalidades de test en los casos con control biomicroscópico positivo. De esto se desprende que la modificación indicada no sería de valor para la clínica práctica.

4.—Que hay una relación directa entre los hallazgos de lesiones microscópicas y la fenomenología subjetiva ocular y general.

5.—Que el test de Schirmer o su modificación, tienen un valor muy inferior al del examen microscópico corneal con tinciones vitales en el diagnóstico precoz de las lesiones oculares que ocurren en el Síndrome de Sjögren.

*Bibliografía.—*

Luis J. Godoy Belmar.—“*Sobre el Control Clínico de la Secreción Lagrimal*”. Tesis de prueba para optar al Título de Médico-Cirujano. Universidad de Chile-Facultad de Medicina. 1952-1953. Nº 116-II.

## DIMECAINA EN OFTALMOLOGIA

Dres: David Bitrán y Jorge Silva F.

Hospital San Juan de Dios, Serv. de Oftalmología, Jefe: Dr. S. Barrenechea

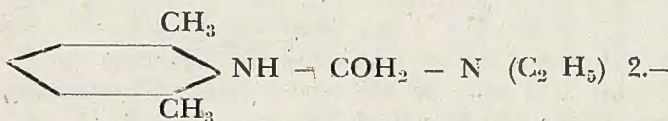
### 1. Acción Farmacodinámica. Estructura Química.

La omega-dietilamino-2,6-dimetilacetanilida es una amina terciaria que cristaliza en agujas finas. Su clorhidrato se funde a 120°. (1).

La estructura química de este cuerpo es la siguiente:

#### CUADRO N° 1

#### FORMULA QUIMICA



#### Toxicología.—

La toxicología de este producto ha sido estudiada por Goldberg (2) en inyecciones subcutáneas e intravenosas en lauchas y conejos.

Para el conejo la dosis letal media por vía subcutánea es de 0,08 a 0,10/Kg. para una concentración de 2% de dimecaína, comparativamente con 0,20 a 0,22 gr./Kg. para una solución de novocaína al 2%.

La dimecaína es pues ligeramente más tóxica que la novocaína.

La intoxicación mediana se manifiesta por ataxia y pérdida de reflejos mientras que con dosis fuertes sobrevienen crisis epileptiformes.

#### Acción Farmacodinámica: Anestesia.

Goldberg ha demostrado que la dimecaína es tanto un anestésico de contacto como de infiltración.

##### a).—Anestesia de Contacto.—

Se ha estudiado como Test el reflejo palpebral del cuy después de la instilación de 2 gotas en el fondo de saco conjuntival.

Las soluciones al 0,5 — 1 — y 2% de Dimecaína insensibilizan el ojo del cuy por menos de 15 minutos.

Presentado en la sesión del día 25 de noviembre, 1953 de la Sociedad Chilena de Oftalmología.

b).—*Anestesia por Infiltración.*—

Según la técnica de Moukhtar (3) que consiste en infiltrar el dorso del cey con 1 cc. del anestésico, se comprueba la desaparición de los reflejos cutáneos durante el tiempo de anestesia.

La dimecaína en concentraciones al 0,5 y 1% no produce anestesia completa. La concentración al 2% en infiltración la desaparición de los reflejos cutáneos duró solo algunos minutos. La velocidad de acción es semejante a la Dimecaína.

La Dimecaína al 2% es mortal a la dosis de 0,50 gr/Kg., mientras que para la Novocaína esta cifra-cifra es de 0,90 gr/Kg. La dimecaína es por esta razón 1/3 más tóxica que la novocaína. Este aumento de la toxicidad está ampliamente compensado por la mayor duración de la anestesia que es alrededor del doble.

## 2.—EXPERIENCIA CLINICA EXTRANJERA CON LA DIMECAINA EN ANESTESIA LOCAL (i).—

El ensayo clínico se hizo en 138 casos distribuidos como sigue:

## 1. Analgesia superficial:

Broncoscopia  
Cirugía Oftálmica.

## 2. Analgesia por Infiltración:

Ventriculografía  
Cirugía menor  
Venas varicosas  
Reducción de fracturas  
Toracoplastías, etc.

## 3.—Bloqueo nervioso regional:

Mandibular  
Maxilar  
Ganglio estrellado  
Plexo braquial  
Intercostal  
Esplácnico posterior.

En las observaciones Oculares practicadas después de la aplicación de Dimecaína al 0,5 y 2% sin adrenalina parece que este analgésico no dilata ni contrae los vasos; como tampoco dilata la pupila, ni produce nubosidad de la córnea. Al igual que con la Cocaína cuando se instila Dimecaína en el saco conjuntival se siente a veces una ligera sensación de ardor.

Por infiltración se ha empleado la dimecaína con y sin adrenalina en concentraciones variables de 0,5 a 2%. De estos trabajos se sacaron las siguientes conclusiones:

a). El comienzo de la analgesia es más rápido con la Dimecaína que con la Novocaína. Este hecho fué menos notorio en los ensayos en piel que en los bloques nerviosos.

b). La extensión del área de analgesia es mayor con la dimecaína que con la novocaína.

c). La duración de la acción es mucho más prolongada con la Dimecaína que con el uso de novocaína y procaína.

Estos hallazgos sugieren que la DIMECAINA es comparativamente mejor que la mayoría de los analgésicos de uso común.

### 5.—NUESTRA EXPERIENCIA OFTALMOLOGICA CON DIMECAINA.—

Hemos usado la DIMECAINA comparativamente con la COCAINA como anestésico de contacto en 228 casos.

En 100 casos además se ha usado en anestesia por Infiltración la Dimecaína comparativamente con la Novocaína.

Este número de personas tratadas se subdivide en los siguientes grupos:

A.—Casos Normales : 60.

B.—Casos con cuerpo extraño en el O.D. donde se instiló cocaína y dimecaína en el O.I. : 30.

Casos con cuerpo extraño en el O.I. donde se instiló dimecaína y en el ojo derecho cocaína : 28.

C.—Casos con conjuntivitis químicas, físicas, etc. : 10.

D.—Finalmente un grupo de 100 casos constituido por chalaziones, quistes, papilomas, etc., de los párpados en que se infiltró 50 casos con Novocaína y 50 con dimecaína y en donde también se instiló en la conjuntiva dimecaína y cocaína.

### PROCEDIMIENTO.—

Como anestésico de contacto se instilaron como es lo habitual 3 gotas en el saco conjuntival inferior con intervalos variables, con el objeto de determinar la velocidad de anestesia. Esto se hizo rosando con una mota de algodón la conjuntiva y córnea del enfermo, observando el reflejo palpebral y la sensibilidad.

La cantidad y porcentaje que se usó en el grupo D como anestésico por infiltración fué de 1 cc. de Novocaína al 2% y de 1 cc. de Dimecaína al 2%.

En general, en todos los casos se siguió la misma pauta para el estudio del anestésico.

1.—Determinación de la Velocidad de anestesia.

2.—Acción sobre el diámetro Pupilar.

3.—Acción sobre los Vasos Conjuntivales.

4.—Acción sobre el Epitelio Corneal.

La velocidad de anestesia por contacto comparativamente de la cocaína al 5% y dimecaína al 1% se determinó en todos los 228 casos, pero los cálculos que consideramos más exactos son los que arrojan las experiencias realizadas en los 60 casos Normales, ya que en ellos no ha interferido ningún factor extraño.

CUADRO Nº 1

## VELOCIDAD DE ANESTESIA DE CONTACTO EN 60 CASOS NORMALES

O.D. Cocaína al 5%	O.I. Dimecaína al 1%
V. Mínima : 2'	V. Mínima : 2'
V. Máxima : 2'	V. Máxima : 4'
V. Media : 2'11"	V. Media : 2'50"

DESVIACION STANDARD : + 0,079.

(No es SIGNIFICATIVA).

Como se deduce del cuadro Nº 1 la velocidad de anestesia media de contacto entre la Cocaína y la Dimecaína es mínima.

Calculando la Desviación Standard se llega a la conclusión que la diferencia NO ES SIGNIFICATIVA, lo que equivale a decir, que las velocidades de anestesia entre ambas drogas son sensiblemente iguales.

CUADRO Nº 2

## EFECTO SOBRE EL TAMAÑO DE LA PUPILA

O.D. Cocaína al 5%	O.I. Dimecaína al 1%
+ 93 : 72,65%	16 : 12,5%
++ 25 : 19,53%	1 : 0,72%
+++ 1 : 0,78%	— : —
— 9 : 7,03%	111 : 86,71%
Totales : 92,96% (+).	13,28% (+).
7,03% (-).	86,75% (-).

De la observación del cuadro Nº 2 se puede deducir que la cocaína Dilata la pupila en diferentes grados en el 93% de los casos; mientras que la dimecaína casi no tiene acción sobre el diámetro pupilar ya que hay modificación del diámetro sólo en un 13% en grado mínimo.

Continuando con el esquema trazado estudiaremos la acción de la cocaína y dimecaína sobre los Vasos Conjuntivales.

## CUADRO Nº 3

## EFECTOS SOBRE LOS VASOS CONJUNTIVALES

O.D. Cocaína al 5%	O.I. Dimecaína al 1%
+ 37 : 28,9%	13 : 10,15%
++ 16 : 12,5%	17 : 13,28%
+++ 13 : 10,15%	— : —%
— 62 : 48,03%	98 : 76,24%
Totales :	
( + ) . : 51,55%	( + ) . : 32,43%
( - ) . : 48,03%	( - ) . : 76,24%

Se observa en el cuadro Nº 3 que el 52% de los casos tratados con cocaína tienen Congestión Conjuntival de diverso grado, mientras que en el 76% de los casos tratados con Dimecaína No Tienen congestión conjuntival.

Siguiendo la pauta de trabajo ya trazada, estudiaremos el efecto sobre el Epitelio Corneal, controlado al Microscopio Corneal.

## CUADRO Nº 4

## EFECTO SOBRE EL EPITELIO CORNEAL

O.D. Cocaína al 5%	O.I. Dimecaína al 1%
+ 19 : 14,8%	7 : 5,4%
++ 21 : 16,4%	19 : 14,8%
+++ 12 : 9,3%	4 : 3,1%
— 76 : 59,3%	98 : 76,2%
Totales :	
( + ) . : 40,5%	23,3%
( - ) . : 59,3%	76,2%

Por último hemos estudiado en nuestros casos la acción sobre el Epitelio Corneal controlado al microscopio corneal previa instilación de fluoreceína.

Se pudo comprobar que en el 70% de los casos la Dimecaína No Produce alteración del epitelio corneal, mientras que en el 40% se producen alteraciones variables del epitelio corneal con el uso de la Cocaína con las molstias consiguientes para el enfermo.

A continuación analizaremos los casos en que se usó la Dimecaína comparativamente con la Novocaína como Anestésico por Infiltración.

En total, se operaron un grupo de 50 casos de chalaziones, quistes y papilomas palpebrales con Novocaína y otros 50 casos con infiltración de Dimecaína.

En 50 casos la Dimecaína se instiló en la conjuntiva al 1% en el ojo por operar y en el otro grupo de casos se colocó cocaína al 5% en el ojo a intervenir.

Anestésicos por Infiltración:

Dimecaína al 2% : 1 cc.

Novocaína al 2% : 1 cc.

#### CUADRO Nº 5

#### ANESTESIA POR INFILTRACION DE 100 CASOS

Novocaína al 2% : 50 casos.	Dimecaína al 2% : 50 casos.
V. Mínima : 57"	V. Mínima : 60"
V. Máxima : 2'	V. Máxima : 2'
V. Media : 1,25"	V. Media : 1,27"

Desviación Standard : 6 0,045.

(NO ES SIGNIFICATIVA).

#### PROCEDIMIENTO:

Como anestésico por Infiltración se usó la dimecaína al 2% y Novocaína al 2%, en cantidad de 1 cc. que se inyectó en los párpados por operar.

La velocidad de anestesia se determinó detectando la sensibilidad mediante pequeñas incisiones hechas a bisturí sobre la región a operar.

Analizando el cuadro Nº 5 podemos apreciar que la desviación Standard NO ES SIGNIFICATIVA; luego podemos afirmar que la velocidad de anestesia por infiltración de la Dimecaína comparativamente con la de la Novocaína es sensiblemente igual.

En cuanto a la calidad de la anestesia podemos afirmar que la producida por la dimecaína es tan buena o mejor de la producida por la novocaína, hecho éste, que lo observamos durante todo el transcurso del acto operatorio.

#### CONCLUSIONES

1. En ninguno de los 328 casos tratados se produjo síntomas de intoxicación ni accidentes anestésicos.
2. La Velocidad de Anestesia de Contacto entre la cocaína al 5% y la dimecaína al 1% es sensiblemente igual.

- 3.—La cocaína en instilación conjuntival dilata la pupila en el 93% de los casos, mientras que la dimecaína podemos decir no tiene acción sobre el diámetro pupilar ya que sólo lo modifica en el 13% de los casos en grado mínimo.
- 4.—La cocaína produce Congestión conjuntival en el 52% mientras que la dimecaína sólo la produce en el 23%.
- 5.—El epitelio corneal es alterado por la cocaína en un 40% de los casos, mientras que la dimecaína no lo altera en el 76%.
- 6.—La velocidad de anestesia por Infiltración de la Novocaína comparativamente con la de la dimecaína es sensiblemente igual.
- 7.—La velocidad de anestesia sensiblemente igual de la Dimecaína como anestésico de Contacto y de Infiltración, comparativamente con la cocaína y novocaína; y el hecho de que en general no produce midriasis, congestión conjuntival ni altera el epitelio corneal, nos hace deducir que la DIMECAÍNA es tan buena o mejor que los anestésicos en uso.

#### BIBLIOGRAFIA

- 1.—Löfgren, N. : Studies on local anesthetics, Xilocaine.—Stockolm, 1948.
- 2.—Goldberg, L. : Tandlak. Tskr. (Schwd) 40:918 (1947).
- 3.—Moukhtar, A. : C.r.Soc.Biol. 61:187 (1909).
- 4.—Dos Ghadi, J., Boudoin, J. S. : Presse méd. 51:92 (1943).
- 5.—Isnard, Y.: La novocaine intra-veineuse dans les traitement des dyspnées des cardiaques. These Montpellier. 1944.
- 6.—Massader, F. : La novocaine intra-veineuse dans les syndromes respiratoire. These Paris. 1943.
- 7.—Brgton, A. et Guidoux, A. : cité par Hazard : Progr. méd. (Fr.)
- 8.—Aimes, A. : Presse méd. 53:700. 1945.
- 9.—Hazard, R. : C. r. Soc. Biol. 137:657. 1943.



## INTUBACION DE LA VIA LAGRIMAL \*

(Comunicación preliminar)

Dres. J. Espíldora-Couso, J. Vizcarra Ch. y C. Prudencio B.

Clínica Oftalmológica del Hosp. del Salvador. Jefe: Prof. Dr. C. Espíldora L.

**INTRODUCCION.**--Desde hace muchos años ha sido preocupación permanente de los oftalmólogos de todo el mundo, obtener el mejoramiento y la simplificación de la clásica dacriocistorrinostomía, considerada por muchos como antifisiológica y técnicamente engorrosa, a más de ser una operación de desproporcionada magnitud para los efectos que se desean obtener, es decir, la mejoría de una epífora. Es además, una operación traumatizante y no exenta de peligros por las hemorragias post-operatorias a veces abundantes. No deja de tener importancia en esta inquietud general, el porcentaje todavía alto de las obstrucciones post-operatorias.

El ideal quirúrgico para muchos autores y para nosotros, es el restablecer la permeabilidad de las vías lagrimales en las obstrucciones sub-saculares, liberando al conducto lacrimo-nasal de los obstáculos que lo obstruyen y manteniendo la permeabilidad de él mediante la introducción de tubos bien tolerados por el organismo.

La idea de introducir tubos en las vías lagrimales fué puesta en práctica por Walthen en 1781, quien concibió la introducción de tubos de oro y plata aplastando su extremidad superior para evitar así su deslizamiento. Sevillano en el presente siglo, introdujo la técnica denominada "Dacrysolonon" que consistía en introducir un tubo por el conducto lacrimo-nasal, después de incidir la piel y la cara anterior del saco. Este tubo era retirado después de varios meses por las fosas nasales. Callahan (1927) antes que el autor ya citado, trató de practicar la intubación forzada de la vía lagrimal a través del canalículo inferior. Spratt (1936) realiza con éxito la técnica de Callahan. El Prof. Argañaraz (1) propone modificar la técnica de la intubación mediante la introducción del tubo a través de una osteotomía, llevándolo así directa y horizontalmente a la fosa nasal correspondiente. En Chile el Dr. Mario Amenábar Prieto operó varios casos intubándolos con tubos de plata por el conducto lacrimo-nasal.

El problema con que estos autores se encontraron, fué la mala tolerancia por parte del organismo al material con que estos tubos estaban fabricados. Fué Muldoon (2) en 1945, quien abrió un nuevo horizonte a estas técnicas quirúrgicas reemplazando el material metálico por vitalio. Scharf (1949) utiliza la intubación del conducto lacrimo-nasal, en 14 casos favorables, con un material sintético denominado Supramid o Superpoliamid. Barrois en 1950 intuba el conducto lacrimo-nasal con tantalio. Henderson en el mismo año, uti-

(\*) Presentado en la Sesión del día 28 de Abril a la Sociedad Chilena de Oftalmología.

liza tubos de polietileno para restaurar la permeabilidad canalicular en obstrucciones presaculares con espléndida tolerancia al material empleado.

Morón y Salas (3) crean una variación de todas las técnicas descritas, practicando la intubación retrógrada de la vía lagrimal a través del meato inferior. Bietti y Boles-Carenini (4) presentan 45 casos intubados con tubos de polietileno con estudios radiográficos y reúnen casos numerosos con resultados óptimos controlados durante 1 y 8 meses. Estos autores dan un porcentaje de éxitos del 88,8%.

Dejean y Boudet (5) presentan un estudio muy detenido de las condiciones anatómicas del conducto lacrimo-nasal y basándose en éstas, llegan después de varios ensayos, a la construcción del tubo ideal, al cual introducen totalmente en el conducto incluyendo la dilatación superior.

El Prof. Malbrán (6) comunica su nueva técnica de intubación de la vía lagrimal que consiste en practicar una amplia debridación de ambos canaliculos de manera que los reúne en el ángulo interno y comunica así el saco con el lago lagrimal; posteriormente realiza mediante la maniobra de Poulard la estricturectomía o sección de las bridas que obstruyen al conducto lacrimo-nasal. Luego dilata con sondas metálicas dicho conducto y termina la intervención introduciendo un tubo de polietileno de 3 cm. de largo usando una sonda Bowman como mandril. La extremidad superior del tubo la deja abocada al ángulo interno. La tolerancia a esta técnica es perfecta en el post-operatorio.

En las Primeras Jornadas Oftalmológicas de Chile, tuvimos oportunidad de examinar 2 casos intubados por los colegas de Concepción con una técnica semejante a la que nosotros empleamos y con resultados inmediatos muy favorables.

Como puede observarse a través de este análisis general de algunos de los trabajos publicados hasta el presente, parece ser que el material de elección en los tubos empleados es el polietileno, producto sintético ampliamente difundido en las nuevas técnicas de cirugía abdominal. Respecto a la técnica misma y a las características de los tubos usados, nos parece muy prematuro decidirse por el empleo de unos u otros, ya que nuestra impresión es que la cirugía oftalmológica con materiales plásticos se encuentra todavía en su etapa inicial.

**METODO.**—Practicamos la intubación de la vía lagrimal en nuestros enfermos, empleando tubos de Vitilene de dos diámetros diferentes: uno delgado de 2,7 mm. de lúmen; 3mm. de calibre y 25 mm. de largo. Otro, grueso de 3 mm. de lúmen; 4 mm. de calibre y 25 mm. de largo. En todos practicamos una dilatación infundibular de la extremidad superior que permitiera su apoyo en el cuello del saco para evitar la eliminación del implante. El uso de uno u otro de estos tubos se decidió en el momento mismo de la operación, según fueron las condiciones de amplitud del conducto lacrimo-nasal.

Mediante anestesia local con novocaína al 4% por infiltración de la región sacular y de manera análoga a la que se practica en la dacriorrinostomía, efectuamos la misma incisión que para ésta tratando de dejar en primer plano la cara anterior del saco sobre la cual practicamos una incisión de 5 a 8 milímetros, vertical, por debajo del ligamento palpebral interno. Ejecutamos posteriormente el lavado con suero de la cavidad, para arrastrar las secreciones purulentas. Luego practicamos la ruptura de las obstrucciones del conducto lacrimo-nasal con sondas de Bowman N° 9 y realizamos la dilatación de éste con sondas del número 10 y 11. En algunos de los casos fué practicado el raspado de la mucosa, con una cucharilla de chalazion con el objeto de obtener mayor calibre del conducto.

Es importante que consideremos nuestra conducta con el ligamento palpebral, que fué seccionado en algunos de nuestros primeros casos para obtener mejor campo operatorio, pero que posteriormente desistimos de hacerlo para asegurarnos un mecanismo de expresión fisiológica del saco por medio del parpadeo.

Una vez asegurada la permeabilidad del conducto, procedemos a introducir el tubo de Vitilène, utilizando la sonda N<sup>o</sup> 9 como mandril y dejando la dilatación superior descansando sobre el cuello del saco. Terminamos la operación suturando el saco con catgut, afrontando el plano muscular y cerrando la piel con sutura intradérmica.

**POST-OPERATORIO.**—En nuestros enfermos el post-operatorio fué absolutamente tranquilo, en lo que se refiere a molestias dolorosas y accidentes hemorrágicos, pues no observamos ninguna hemorragia en los 30 enfermos intervenidos.

La tolerancia local del implante es perfecta durante las primeras 24 horas, pero a las 48 horas más o menos, hemos observado en un gran número de los casos, por no decir en todos un edema blando sin carácter inflamatorio de la región palpebro-yugal; edema indoloro de magnitud variable que a veces impedía la separación voluntaria o forzada de los párpados. Esta pequeña complicación post-operatoria, se resuelve al cabo de 12 a 24 horas acelerándose con la aplicación de calor local.

Fuera de los hechos enunciados, no hemos observado otras complicaciones.

**CASUISTICA.**—Desde el mes de Noviembre de 1953 hasta el mes de Marzo del presente año, hemos tenido oportunidad de operar 30 enfermos de obstrucciones sub-saculares de la vía lagrimal. El análisis de estos casos nos ha inducido a separarlos en tres grupos: a) Ectasias saculares; b) Dacriocistitis crónicas fistulizadas y c) Obstrucciones sub-saculares simples, es decir, sin mayores alteraciones del saco lagrimal. En los cuadros se presenta el detalle de la evolución de cada uno de estos grupos de enfermos.

**RESULTADOS.**—Con el objeto de simplificar la exposición, hemos anotado el estado de nuestros enfermos en el momento del alta producida entre el 4<sup>o</sup> y 5<sup>o</sup> días de hospitalización. Para esto hemos tomado en cuenta la permeabilidad (P) de la vía lagrimal controlada mediante el lavado con suero fisiológico y designándola con ++ cuando ésta es completa; con + cuando el suero refluye en parte por el canalículo superior y en parte por las fosas nasales; por último la impermeabilidad completa la anotamos con el signo —. También hemos tomado en consideración la existencia o no de la epífora (E) anotándola con un signo (+) o (—) según esté o no presente. Nos pareció de interés, por las molestias subjetivas que provoca consignar también la presencia o ausencia del remanso lagrimal (R), es decir, la acumulación excesiva de lágrimas en el lago lagrimal. Los grados de intensidad de la epífora y el remanso lo hemos asignados desde una a tres cruces.

Los controles efectuados después del alta, fluctúan en el total de casos entre 6 días y 4 meses y en estos hemos utilizado la misma nomenclatura anteriormente explicada.

En los cuadros adjuntos puede observarse que en el momento del alta, 27 enfermos de los 30, salieron de la clínica con vías ampliamente permeables sin epífora ni remanso lagrimal. De los tres casos restantes 1 no fué intubado por absoluta imposibilidad de introducir el tubo en el conducto lacrimo-nasal; se

**CUADRO Nº 1**

**ECTASIAS SACULARES.**

Nombre	Sexo	Intubación	Post-operatorio	Alta	Controles	Observaciones
R. P. A. 39 a. M.		Delgado	(-)	P. † † E (-) R -)	4 meses P † † E (-) R (+)	Posterior al control hace una dacriocis- titis dominada con antibióticos.
021567						
G. G. V. 30a M.		Delgado	Edema palpebro- yugal.	P. † † E - R -	3 ms 15 da P † † E - R -	-
029019						
N. R. P. 11 a M		Delgado	Edema Palpebro- yugal.	P † † E - R -	1 mes P † † E - R -	-
030371						
L. A. M. 75 a M		Grueso	Edema palpebro- yugal	P † † E - R -	3 ms 15 da P † † E - R †	7
029159						

TOTAL OPERADOS; 4 casos.

EXITOS : 4 casos.

trataba de un hombre de 28 años con antecedentes traumáticos de la región nasal. El segundo caso fué reoperado de Valle con éxito completo. El tercero eliminó el tubo al día siguiente del alta y no aceptó una reintervención.

Del total de operados sólo en dos casos hubo eliminación del tubo; uno

**CUADRO Nº 2**

**DACRIOCLITIS FISTULIZADAS.**

Nombre	Sexo	Intubación	Post-operatorio	Alta	Controles	Observaciones
L. G. C. 62a. M 027501.		Grueso	Edema palpebro- yugal.	P. † † E. - R. -	15 ds. P. - E. † † R. † † †	Cierre de la Fístula.
S. M. M. 60a. H. 029167.		Grueso	Edema palpebro- yugal	P. † † E. - R. -	7 P. - E. - R. -	Cierre parcial de Fístula.
J. A. V. 45a. M. 029814.		Grueso	Edema palpebro- yugal	P. † † E. - R. -	2 meses P. † † E. † R. † †	Cierre de la Fístula.
V. M. S. 26a. M. 022444		Grueso	Edema palpebro- yugal	P. † † E. - R. -	1 mes P. † † E. - R. -	Cierre de la Fístula.

TOTAL OPERADOS; 4 casos.

EXITOS : 1.

FRACASOS; 2.

DUDOSOS; 1.

CUADRO N.º 3  
OBSTRUCCIONES SUB-SACULARES SIMPLES.

Nombre Sexo	Intubación	Post-operatoria	Alta	Controles	Observaciones	
A. M. A. 72a. 030227	M.	Grueso	Edema palpebro-yugal.	P. +++ E. - R. -	15 días. P. +++ E. - R. -	
G. F. G. 32a.	R.	Grueso	Edema	P. +++ E. - R. -	?	
A. A. O. 15a. 029865	M.	Delgado	Edema	P. +++ E. - R. -	?	
L. L. L. 44a. 030897	M.	Grueso	Edema	P. +++ E. - R. -	1 mes. P. +++ E. - R. -	
M. L. G. 52a. 030910	M.	Grueso	Edema	P. +++ E. - R. -	20 días. P. +++ E. - R. -	
M. M. J. 32a. 030180	M.	Grueso	Edema	P. +++ E. - R. -	1 mes. P. +++ E. - R. -	
B. G. N. O. I. 30a. 030134	M.	Grueso	Edema	P. +++ E. - R. -	2 meses P. +++ E. - R. -	
B. G. N. O. D. 30a. 030134	M.	Grueso	Edema	P. +++ E. - R. -	20 días Eliminación del tubo.	
G. F. G. 31a. 029183	M.	Grueso	Edema	P. +++ E. - R. -	2 meses P. +++ E. - R. -	
I. L. M. 23a. 029890	M.	Delgado	Edema	P. +++ E. - R. -	2 meses. 10 días P. ? E. - R. -	
H. B. O. 28a.	H.					Intubación fracasada.

ya consignado y el otro a los 20 días de operado a raíz de un sondaje practicado por obstrucción post-operatoria.

En el cuadro N.º 1 (ectasias saculares) pueden verse los resultados favorables de los cuatro casos intervenidos, todos con controles de más de 1 mes. En uno de estos casos (R. P. A.) después del último control de 4 meses en el que se constató amplia permeabilidad de la vía lagrimal, se produjo un cuadro de dacriocistitis sub-aguda con vía impermeable que cedió a los pocos días al tratamiento con antibióticos locales.

El cuadro N.º 2 (dacriocistitis crónicas fistulizadas), reúne también 4 casos intervenidos. Un caso con control de 1 mes, está en perfectas condiciones y con cierre total de la fístula. De los otros tres uno no ha vuelto a control y los otros 2 han presentado obstrucción post-operatoria completa a los 15 días y al mes de control.

Los cuadros N.º 3 y 4 contienen los 22 casos de obstrucciones sub-saculares simples. De estos, 9 han fracasado y hay 3 casos dudosos que no han acudido a control. Los otros 10 casos con controles que fluctúan entre 20 días y 3 meses se encuentran sin epifora y vías lagrimales permeables.

Concluimos por lo tanto que de nuestros 30 casos, 15 constituyen casos favorables, 11 casos están fracasados y 4 los catalogamos de dudosos por no haber acudido a control.

En los casos reoperados que suman 4 en total, hemos encontrado, duran-

CUADRO N.º 4  
OPERACIONES SUB-SACULARES SIMPLES.

Nombre Sexo	Intubación	Prat-queratoma	Alta	Controlada	Observaciones
M. M. V. 35a. 02528	Grueso	Edema	P. $\frac{1}{2}$ E. - R. $\frac{1}{2}$	6 ds. P. - E. $\frac{1}{2}$ $\frac{1}{2}$ $\frac{1}{2}$	
D. C. B. 19a. 029309	Delgado	Edema	P. $\frac{1}{2}$ $\frac{1}{2}$ E. - R. $\frac{1}{2}$	1 mes P. - E. $\frac{1}{2}$ $\frac{1}{2}$ $\frac{1}{2}$	Reoperación; saco atresia, fibrosa. Tubo permeable.
M. R. U. 25a. 028806	Delgado	Edema	P. $\frac{1}{2}$ $\frac{1}{2}$ E. $\frac{1}{2}$ R. $\frac{1}{2}$ $\frac{1}{2}$	18 ds. P. - E. $\frac{1}{2}$ $\frac{1}{2}$ $\frac{1}{2}$	Reoperación; Valle con éxito.
A. C. O. 54a. 027259	Grueso	Edema	P. - E. $\frac{1}{2}$ $\frac{1}{2}$		Reoperación; Valle con éxito.
O. V. M. 45a. 39014.	Delgado	Edema	P. $\frac{1}{2}$ $\frac{1}{2}$ E. - R. -	11 ds. P. - E. $\frac{1}{2}$ $\frac{1}{2}$ $\frac{1}{2}$	Reoperación; Valle con fracas.
M. O. V. 38a. 024127	Grueso	Edema	P. $\frac{1}{2}$ $\frac{1}{2}$ E. - R. -	2 me 20 ds P. $\frac{1}{2}$ $\frac{1}{2}$ E. - R. -	
R. F. B. 16a. 026846	Delgado	Edema	P. $\frac{1}{2}$ $\frac{1}{2}$ E. - R. -	3 me. 15 ds P. $\frac{1}{2}$ $\frac{1}{2}$ E. - R. $\frac{1}{2}$	
A. B. Q. 12a. 027119	Delgado	Edema	P. $\frac{1}{2}$ $\frac{1}{2}$ E. - R. -	?	b
M. Q. 51a. 21527	Grueso	?	P. - E. $\frac{1}{2}$ $\frac{1}{2}$ R. -	Eliminar el tubo a las 7 días	
J. W. B. 9a. H.	Delgado	-	P. $\frac{1}{2}$ $\frac{1}{2}$ E. - R. -	4 meses P. $\frac{1}{2}$ $\frac{1}{2}$ E. - R. $\frac{1}{2}$	
P. A. G. 15 a. H. 030179	Delgado	-	P. $\frac{1}{2}$ $\frac{1}{2}$ E. - R. -	1 mes P. $\frac{1}{2}$ $\frac{1}{2}$ E. - R. -	

## CUADROS N.os 3 Y 4

## RESUMEN

TOTAL OPERADOS: .....	22 casos
EXITOS: .....	10 casos
FRACASOS: .....	9 casos
DUDOSOS: .....	3 casos

te la operación, una fibrosis en forma de plastrón perisacular que ahogaba al saco lagrimal, disminuyendo considerablemente su cavidad. En uno de los casos nos encontramos (M.R.C. cuadro N.º 4) con una marcada atresia del saco. Esto podría explicar el hecho hallado en otras de nuestras reoperadas, en que a pesar de la epífora y la impermeabilidad de la vía lagrimal, el tubo de Viti-lène se encontraba perfectamente permeable y con una dureza tal de sus paredes que no permite pensar en su posible aplastamiento.

Es de interés que manifestemos, que en la gran mayoría de los casos, hemos obtenido cicatrices queloides, fibrosas y con marcada deformación de la región operada que a veces simula un epicantus. Esto a pesar de la cuidadosa sutura intradérmica que practicamos.

COMENTARIO.—En esta comunicación preliminar, nos parece más propio hablar de resultados favorables que no de éxitos, dado el escaso control, máximo de 4 meses en el más antiguo de nuestros operados.

En los casos de obstrucciones simples de la vía lagrimal nos parece contraindicado el empleo de esta técnica, ya que ha sido en estos enfermos donde mayor número de fracasos hemos obtenido, aunque esto se compense por ser el grupo más numeroso. De todos modos creemos que son las ectasias saculares las que mejor responden a este procedimiento, probablemente por el hecho de ser menos propensas a complicarse de atresias saculares.

Nos parece que la técnica empleada por nosotros no es el ideal y que serán necesarias muchas modificaciones y variantes, que las irán dando la experiencia, hasta llegar a obtener un porcentaje de éxitos que supere al que actualmente se obtiene con la clásica dacriocistorrinostomía que alcanza a una cifra cercana al 85% en la Clínica de Ojos del Hospital Salvador.

RESUMEN.—Los autores presentan 30 casos de obstrucciones de la vía lagrimal intubados con tubos de Vitilene a través del conducto lacrimo-nasal, practicando una incisión vertical en la cara anterior del saco y previos sondajes y dilatación del conducto lagrimal. El post-operatorio inmediato fué absolutamente tranquilo no anotándose más que un edema palpebro yugal de rápida resolución. De los 30 casos intervenidos 15 constituyen resultados favorables en el tiempo de control transcurrido; 11 casos están fracasados y 4 enfermos no han acudido a control después del alta.

Los autores concluyen que los resultados más favorables los han obtenido en aquellos casos de ectasias saculares, no así en las obstrucciones simples de la vía lagrimal y en las dacriocistitis fistulizadas.

#### RESUMEN

TOTAL OPERADOS: .....	30 casos
Hombre: .....	5 casos
Mujeres: .....	25 casos

#### RESULTADOS:

EXITOS: .....	15 casos
FRACASOS: .....	11 casos
DUDOSOS: .....	4 casos

#### BIBLIOGRAFIA

- 1.—Argañaraz. Arch. Oftal. Bs. Aires 6:325; 1931.
- 2.—Muldoon. Am. J. of Opth. 28:1340; 1945.
- 3.—Morón y Salas. Arch. Soc. Oftal. Hips-Amer. 11:1383; 1951.
- 4.—Bietti y Boles-Carenini. Boll. D'Oculist. 7:385; 1953.
- 5.—Dejean y Boudet. Arch. d'Ophthal. 13:5; 1953.
- 6.—Malbrán. Arch. Oftal. Bs. Aires 31:512; 1953.

## EVOLUCION DE UN SINDROME QUIASMATICO (\*)

*Dr. C. Espíldora Luque*

Profesor titular de Oftalmología (U. de Ch.), Clínica Oftalmológica "Prof. Carlos Charlín Correa".

(Hospital del Salvador)

Creemos de interés relatar la observación clínica del enfermo Alfredo L. I., de 34 años, cuya evolución y dificultades de diagnóstico etiológico presentan caracteres poco comunes, dignos de ser conocidos.

El enfermo consulta por primera vez el 18 de Enero de 1950: dice que estando en plena salud y actividad, notó, a principios del mes, una disminución de la visión del OI. No hay cefaleas ni otra molestia local o general. Confiesa que tuvo una sinusitis maxilar el año pasado de la cual curó.

El examen ocular revela solamente una visión de 5/20 en el OI. y de 5/5 en el OD. Ambas pupilas reaccionan bien y en el fondo de ojo no se aprecia ninguna alteración.

Sólo el campo visual del OI. acusa una discromatopsia central que alcanza a la mancha ciega. Los límites periféricos son normales. El campo derecho es normal. (Fig. 1).

20 de Enero de 1950

Un examen rinológico, practicado por el Dr. Basterrica, da como diagnóstico una sinusitis maxilar derecha y una tonsilitis crónica. A la radiografía de los senos se observa un engrosamiento de la mucosa del seno maxilar derecho.

Se ordena un tratamiento a base de tiamina y ácido nicotínico, mientras se procede a la curación de la sinusitis.

El enfermo se pierde de nuestra consulta a partir de esa fecha, pero hemos tenido la fortuna de obtener los datos acumulados por otros colegas, cuyos informes resumimos y ordenamos cronológicamente.

En Junio de 1950 la enfermedad recrudece. Al parecer había recuperado su visión, pero en este mes empieza a sufrir de fuertes cefaleas volviendo a tener una falla en la visión del OI.

En esta ocasión actúa el Dr. Verdagner.

20 de Junio de 1950

El examen comprueba, como en el practicado por mí en Enero, una completa normalidad de las pupilas y en el fondo de ambos ojos.

La visión de OI. es de 5/20 y 5/5 en el OD. En el campo visual de OI. hay un escotoma centrocecal relativo, con límites periféricos normales. En el derecho sólo un aumento de la mancha ciega. Es decir una campimetría semejante a la ya citada.

(\*) Comunicado en la sesión del 29-IV-54 de la Sociedad Chilena de Oftalmología.



El neurólogo Dr. Oyarzún comprueba, un estado general normal desde el punto de vista de su especialidad y adelanta el diagnóstico etiológico de una neuritis retrobulbar a virus. Indica reposo en cama y antibióticos.

Un examen rinológico practicado por el Dr. Riesco asegura no haber síntomas clínicos de sinusitis, pero confirma la opacidad de la mucosa del seno maxilar derecho y también del seno esfenoidal, opacidades que interpreta como debidas a fenómenos de alergia nasal de la cual el enfermo sufre periódicamente.

Se propone una trepanación esfenoidal que el Dr. Riesco no cree oportuna.

20 de Julio de 1950

Como ha pasado un mes y la situación se mantiene, el Dr. Verdaguer practica una exploración del campo visual a la pantalla. El examen comprueba una hemianopsia temporal izquierda que llega hasta el punto de fijación y una depresión temporal superior derecha limitada al cuadrante externo. La mancha ciega está aumentada. (Fig. 2.).

En este momento la visión del OI. ha bajado sensiblemente a 2/50. Mientras tanto el enfermo guarda reposo y recibe grandes cantidades de antibióticos.

7 de Septiembre de 1950

La visión del OI. ha mejorado a 5/20. El campo visual también ha mejorado mucho, en el OI. la hemianopsia temporal se ha reducido bastante, liberándose el área central y en el derecho ha desaparecido la depresión en el cuadrante supero-externo.

Con esta fecha se practica una radiografía de los senos (Dr. Fernán Díaz): se comprueba la existencia de una opacidad del seno esfenoidal derecho y un engrosamiento de la mucosa del tabique interesfenoidal.

Otros exámenes: Glicemia 1.07.

Kahn —

Recuento y fórmulas normales.

28 de Septiembre de 1950

La mejoría se ha acentuado. La visión ha subido a 5/10. a la izquierda y el campo sólo revela una depresión supero externa del OI. que llega hasta la isóptera de 10° en el punto medio del cuadrante. El lado derecho es absolutamente normal.

En este estado el enfermo reinicia su vida normal y no se sabe de él hasta el año 1952.

18 de Mayo de 1952

En este día despierta con fuerte dolor de cabeza acompañado de perturbaciones visuales, nublamiento al principio y franca disminución después, pero esta vez no es el OI. el afectado sino el OD. Nosotros lo vemos el

18 de Junio de 1952

El examen revela una visión de 2/30 en el OD. y de 5/15 en OI. Las pupilas reaccionan perezosamente a la luz y al examen de fondo de ojo encontramos una evidente hemiatrofia temporal bilateral de la papila.

Al examen campimétrico se comprueba una hemianopsia temporal derecha completa, con invasión macular y una depresión superoexterna del campo izquierdo que llega hasta la isóptera de 10°. (Fig. 3).

Por primera vez el enfermo relata que tiene periódicamente descargas nasales de secreción mucopurulenta abundante, que no sólo lo alivian de sus cefaleas sino que también le aclaran la visión. El cuadro imponía un síndrome de localización quiasmática y no era aventurado suponer como causa una aracnoiditis secundaria a un proceso sinusal profundo esfenoidal que evolucionaba con intermitencias periódicas.

En este sentido se informa a los médicos internistas tratantes del enfermo, proponiéndoles una intervención nasal combinada a la cortisona general y terramicina.

23 de Junio de 1952

El Dr. Riesco practica un nuevo examen e informa que acepta la posibilidad de un foco sinusal por las descargas de secreción, por la mejoría con los antibióticos en otras oportunidades y por las alteraciones radiográficas descritas anteriormente, aunque estas alteraciones podrían explicarse por fenómenos alérgicos. Acepta una intervención quirúrgica.

El médico tratante, Prof. Alessandri cree que se trata de una esclerosis en placas a localización quiasmática exclusiva, con examen general neurológico negativo y sólo admite como tratamiento el reposo general completo y cortisona.

El Dr. Asenjo confirma el síndrome quiasmático y elimina clínica y radiológicamente un tumor de la región hipofisaria. Nuevamente se establece la negatividad del examen neurológico. Propone una encefalografía y, según sus resultados, una intervención quirúrgica.

No es aceptado este temperamento por los médicos que cuidan al enfermo y se continúa con antibióticos, cortisona y reposo.

No volvemos a ver al enfermo, pero se supo que mejoró lentamente de la visión de ambos ojos, sobre todo la del izquierdo y aunque con una pequeña disminución en el derecho, pudo volver al trabajo sin mayores dificultades ni molestias oculares ni cefálicas. Esta vez la crisis había durado desde Mayo a Julio.

El resto del año 1952 y hasta diciembre del 53 no tuvo novedades, pero el 8 de Diciembre de 1953 amanece con intensa cefalea y alteraciones alarmantes del campo visual de ambos ojos. Además nota por primera vez diplopia. Tres días más tarde nos consulta completamente ciego. El examen revela amaurosis bilateral, midriasis máxima y arreflexia completa. En el fondo de ojo hay una hemiatrofia bilateral marcada, más a derecha. (Fig. 4).

Se informa al Dr. Alessandri de la gravedad del caso y se insiste en la posible causa sinusal, recomendando de nuevo una intervención nasal, antibióticos y piroterapia. No se aceptan estas indicaciones y de nuevo se insiste en reposo general y cortisona.

20 de Diciembre de 1953

Han pasado 9 días y el enfermo empieza a vislumbrar la luz. Los dolores de cabeza han disminuído considerablemente. El 8 de Enero de 1954 comprobamos que las pupilas empiezan a reaccionar débilmente, siendo la visión de 5/30 en el OD. y menos de 1/50 en el OI.

El campo visual al perímetro revela una hemianopsia bitemporal que en el OI. invade el campo nasal superior y toda el área central. (Fig. 5).

25 de Enero de 1954

Está mejor, aunque persiste la diplopia, que es provocada por una paresia del patético derecho. La visión ha subido, de menos de 1/50 a derecha, a 5/50 y en el izquierdo a 5/20.

En el campo visual hay una evidente reducción de la hemianopsia izquierda.

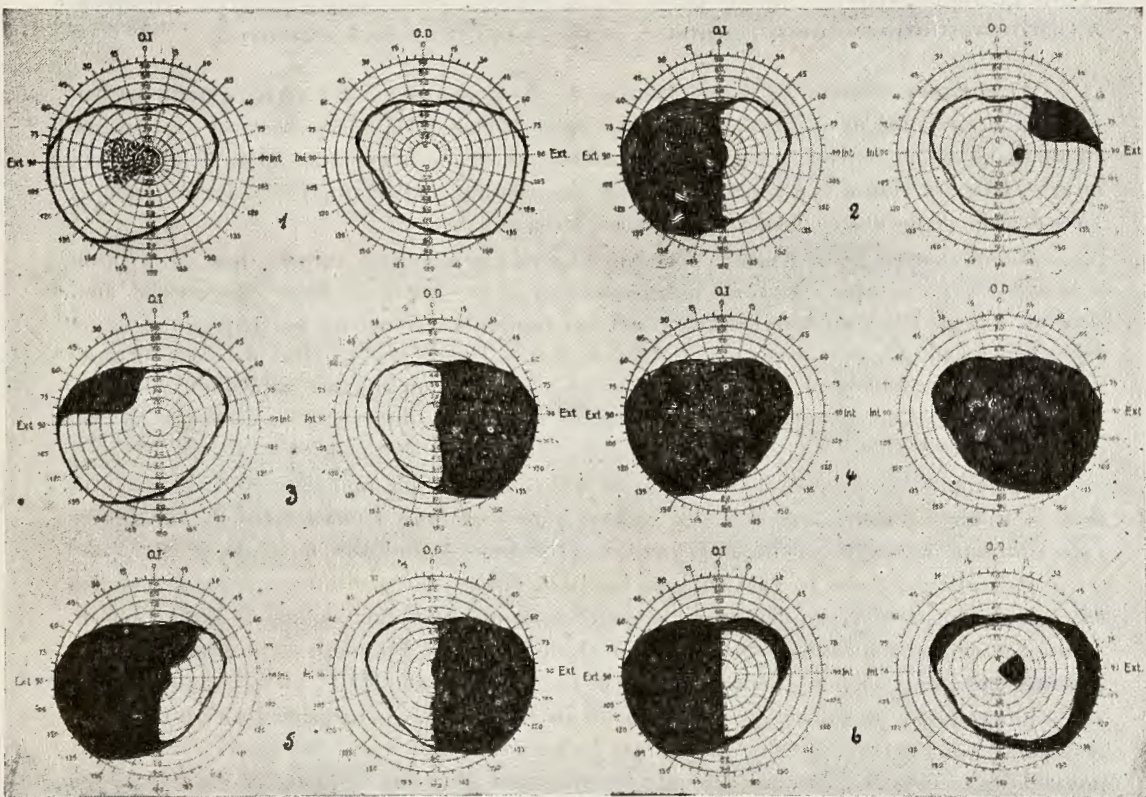
2 de Marzo de 1954

La visión sigue mejorando: 5/15 a derecha y 5/30 a izquierda. El campo visual revela la desaparición de la hemianopsia derecha pero persistiendo un escotoma ceco-central con discreta reducción periférica temporal y al lado izquierdo una hemianopsia que pasa verticalmente por el punto central. (Fig. 6).

En resumen, estamos en presencia de un síndrome quiasmático cuya evolución se aparta radicalmente de la marcha habitual. Lo corriente es que iniciado el cuadro quiasmático, ya sea iniciado por un tumor hipofisiario, por un meningioma, o por una aracnoiditis, el proceso avance poco a poco hasta la ceguera total, si antes un tratamiento quirúrgico o médico no ha puesto remedio a los avances del mal.

En nuestro caso vemos por el contrario una evolución en etapas, por crisis, cuya iniciación se agrava en cada nueva recaída observándose después una regresión del sufrimiento quiasmático, aun cuando vaya quedando un compromiso residual.

Todas las recaídas, menos la primera, se inician con cefaleas intensas que se alivian posteriormente coincidiendo con la eliminación de secreciones nasales abundantes. El diagnóstico etiológico oscila entre una esclerosis en placas



a localización quiasmática exclusiva, sin compromiso general y una aracnoiditis óptico-quiasmática; secundaria a una inflamación recidivante del seno esfenoidal para la cual existirían antecedentes clínicos y radiográficos. En favor de la esclerosis en placas solo existe la marcha intermitente y las recuperaciones características en esa dolencia.

La confirmación de la etiología rinógena ha quedado pendiente por la indecisión del enfermo y de sus médicos para aceptar una trepanación de los senos esfenoidales, que siempre nos ha parecido una indicación formal y necesaria.

## C L O R O M A (\*)

(Caso clínico)

Dr. Eduardo Pérez-Villegas (\*\*)

El caso que presentamos con el diagnóstico de cloroma, según el concepto clínico estricto y el de laboratorio especializado se trataría de un diagnóstico presuntoso, pero a nuestro juicio, es el de mayor exactitud.

El enfermo Orlando A. R., de 13 años de edad, procedente del vecino puerto de San Antonio acusa el día de su ingreso al Servicio (9 de Marzo, 1953), perturbaciones visuales que consisten en visión borrosa y diplopia; habiéndose iniciado sus molestias 15 a 20 días antes, en forma de un resfrío con cefaleas discretas, sin vómitos, otalgia izquierda discreta, que la ha padecido desde algún tiempo, sin precisar fecha exacta.

En el examen físico llama la atención una palidez marcada, verdosa, que daría razón a la opinión de autores argentinos quienes señalan la existencia de *fascie cloromatosas*; añádesse al examen físico un leve exoftalmo del ojo izquierdo, el cual no nos impresionó en su verdadera magnitud, estrabismo convergente de más o menos 15°; parálisis del recto externo izquierdo, encontrándose al examen de fondo en el lado izquierdo una papila muy discretamente aumentada de coloración y una hemorragia en el borde inferior, tipo meníngea. Visión de ambos ojos 5/7.5.

Orientados en primera instancia hacia un Gradenigo incompleto solicitamos un examen otorinolaringológico que indicó la existencia de una otitis crónica bilateral, sin significado suficiente como para explicar el cuadro. El examen neurológico no pudo ser realizado.

Dada la palidez y la analogía con los casos vistos con anterioridad encaminamos los exámenes a la parte hematológica: sedimentación 20 mm. por hora y una fórmula característica de leucemia mieloblástica aguda, con el típico hiatus leucémico y formaciones intracelulares de Auer. Glóbulos rojos, 3.000.000 y plaquetas disminuidas.

El exoftalmo progresaba en el intertanto en forma lenta, pero evidente; el tratamiento realizado en el intervalo fué de terramicina, 2 cápsulas cada 6 horas, antes de la llegada del resultado hematológico. Agregaremos que se solicitaron exámenes radiológicos de órbita, que señalaron normalidad absoluta.

El traslado a Medicina Interna se hizo con los diagnósticos de Leucemia mieloblástica aguda y CLOROMA; señalase la seguridad del diagnóstico último, pues los especialistas de sangre consideran cloroma sólo cuando el examen anátomo patológico, en su mayor parte post mortem señala la existencia del cuadro histológico característico.

En la sala de medicina ha evolucionado el exoftalmo en forma progresiva y más aún, se ha hecho bilateral, disminuyendo la visión del OI a mm. 10 cms., presentándose en el OI un cuadro de ectasia papilar marcada.

(\*) Presentado a la Sociedad Chilena de Oftalmología en la sesión del día 31 de Marzo, 1954.

(\*\*) Clínica Oftalmológica del Hospital del Salvador, Jefe: Prof. Dr. C. Espíldora Luque.

Hemograma de control de valores semejantes al solicitado por nosotros, el mielograma informado por el Dr. Etcheverry confirma el diagnóstico de leucemia mielógena aguda.

En el examen físico general sólo se encuentra esplenomegalia, faltando las manifestaciones purpúricas y necróticas características del cuadro leucémico.

Como tratamiento han realizado transfusiones repetidas, que según la bibliografía consultada, sería indicación preferente y casi exclusiva de las formas crónicas; así como se hallan contraindicados el fósforo, arsénico, etc.

Pues bien, el cuadro expuesto y que, según nosotros corresponde a un caso de cloroma, con sinonimias de cloroleucosis o cloromielosarcoma o cloro-leucemia podemos esquematizarlo en la siguiente forma:

SINTOMAS: Objetivos y subjetivos	Mecánicos: Exoftalmo Tumores visibles Ganglios Amígdalas (Pus verdoso)
	Dolor Sordera Tóxicos: Debilidad Fiebre Consunción
	Sanguíneos: Palidez (Anemia) Hemorragias (Plaquetopenia)

En los órganos hematopoyéticos los megacariocitos y otras células de origen son asfixiados por el desarrollo de las células leucémicas (mielógenas en este caso).

Los nódulos están difusamente diseminados, invaden todos los órganos pero de preferencia y el periostio y huesos; de los huesos, los del cráneo tienen una fatal preferencia.

En cuanto a incidencias: hombres más que mujeres, niños y jóvenes más que adultos.

Es un cuadro sumamente raro. 162 en más de un siglo pudo recopilar Washburn; de ellos señala que solamente dos casos pudieron recuperarse por tratamiento médico y médico quirúrgico (rayos X en un caso y rayos X y amputación total del húmero, en otro caso).

*Anatomía patológica:* Tumores tipo mielógeno de color verde, (rarísimos casos sin él), dado por pigmento de intensa fluorescencia a la luz ultravioleta, se trataría de una protoporfirina.

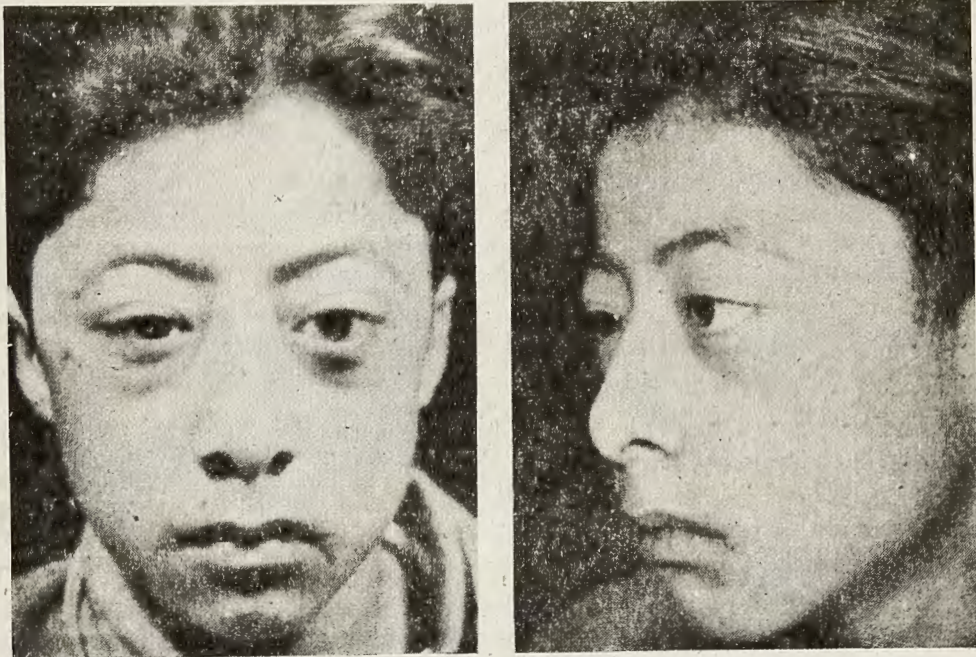*El diagnóstico diferencial* hay que hacerlo con el Leucosarcoma, linfosarcoma, Hodgkin, enf. de Gaucher y enfermedad de Christian.

*Evolución:* Fatal en un plazo de 4 a 8 semanas, 2 a 3 meses, según Ferrata. En el local, el exoftalmo puede llegar a expulsar en forma total el globo ocular.

Ahora bien, un diagnóstico aparentemente tan claro está, sin embargo, sujeto a las siguientes interrogantes: ¿Puede afirmarse a priori un diagnóstico que sólo la necropsia lo confirma? Tendríamos a favor de la negativa, la ra-

reza del cuadro; en 20 años en el Hospital Salvador, según el Dr. Etcheverry, hay un caso confirmado y dos sospechosos que la necropsia no los confirmó. Agregaremos también, que nuestro enfermo no presenta las características de malignidad generalizada, si bien localmente no lo podía ser más; la falta de localización en otras regiones, tales como la columna vertebral, etc.

Sin embargo, podemos suponer que ellas se presentarán y la pregunta formulada por un distinguido hematólogo en lo que a nuestro caso se refiere, de si podíamos saber lo que existía detrás de los glóbulos oculares que impulsaban en este exoftalmo progresivo, diremos que evidentemente existe algo, pudiese ser que no tuviese coloración verdosa; pero ese algo, junto con los síntomas descritos a nosotros, oftalmólogos, nos obliga a catalogarlo como tal.



Fotografía de frente y perfil de nuestro paciente

#### BIBLIOGRAFIA

- Varela*: Hematología Clínica.  
*Luckner*: Tratado de Hematología.  
*Ferrata*: Tratado de Hematología.  
*García Nocito*: Cita personal.

## NEURITIS OPTICA BILATERAL

(Caso clínico)

*Dr. Abraham Schweitzer S. (\*)*

Dos razones nos han movido a dar cuenta del presente caso clínico. La una, y más importante, es el error diagnóstico cometido que pudo tener mayores consecuencias y la otra, nuestro deseo de llamar la atención hacia el aparente aumento de los cuadros de neuritis óptica y uveítis posteriores agudas que nos está siendo dado comprobar.

El 11 de marzo de 1954 ingresó al Instituto de Neurocirugía de Santiago el enfermo E. G. S. M., de 29 años de edad, enviado por un colega oftalmólogo. Había sido examinado por él ocho días atrás encontrando un edema papilar bilateral, discreta disminución de visión a 1/4 en ambos ojos, con campo visual normal, salvo aumento de la mancha ciega, comprobable al perímetro. En la suposición de que se trataba de un proceso de hipertensión endocraneana solicitó el examen especializado.

El 12 de marzo es examinado por nosotros y en términos generales coincidimos con lo encontrado por el colega, más algunos signos nuevos.

En efecto, nuestro examen revela una semidriasis bilateral con pupila derecha mayor que la izquierda. No hay reflejos a la luz. A derecha no hay reflejo de convergencia; a izquierda, se insinúa un leve reflejo.

El fondo de ojo demostraba en ambos lados papilas muy solevantadas, moderadamente hiperémicas, sin bordes, y venas engrosadas. Varias pequeñas hemorragias y exudados peripapilares.

La visión era de 1/3 a derecha y 1/4 a izquierda. El campo visual, aparte de un aumento apreciable de la mancha ciega, establecía una leve contracción bitemporal y, además, una leve contracción de las isópteras superiores.

Cinco días después repetimos el campo visual que nos demostró un mayor compromiso de los sectores superiores, sin modificación de la visión.

El examen con lámpara de hendidura fué normal.

La anamnesis estableció que la enfermedad había comenzado un mes antes del ingreso al hospital. La salud del enfermo hasta entonces había sido buena. El primer síntoma fué de disminución apreciable de la visión. Algunos días después se agrega cefalea frontal derecha irradiada a la región occipital, de mediana intensidad, con exacerbaciones, sin náuseas ni vómitos. La cefalea es diaria, desde la mañana y no ha tenido variaciones. Unos 15 días después del comienzo de la enfermedad, el enfermo percibe un ruido intracraneal como de vapor, continuo, de tonalidad baja. El examen físico es normal. El resto del examen neurológico es normal. Exámenes de laboratorio normales. Sedimentación y hemograma normales.

El electroencefalograma reveló evidencia de una lesión profunda en la base, probablemente en la línea media ligeramente desplazada hacia la derecha. ¿Tumor?

Después de nuestro examen llegamos también a la conclusión diagnóstica de que se

(\*) Instituto de Neurocirugía e Investigaciones cerebrales. Jefe: Prof. Alfonso Asenjo.

Comunicado en la sesión del día 24-IV-54 de la Sociedad Chilena de Oftalmología.

trataba de un Edema papilar bilateral con Oftalmoplegia interna. No teníamos explicación clara del compromiso del campo visual.

Con esta conclusión y lo revelado por el electroencefalograma se decide realizar una ventriculografía el 19 de marzo, que resulta normal.

A pesar de esto, el edema papilar parece hacerse más intenso y el enfermo acusa mayor disminución de la visión.

El 25 de marzo, en el examen de control se encuentra una opacidad vitrea bilateral tenue que dificulta algo la visión del fondo. Los ojos estaban blancos. Llevado el enfermo a la lámpara de hendidura se comprueban en ambos ojos numerosos precipitados frescos sobre la Descemet y varias sinequias posteriores con un iris no edematoso.

En suma, un proceso de Iridociclitis bilateral tórpida que en ese momento nos demostraba el error en que habíamos caído.

El enfermo no era portador de un Edema papilar sino de una Neuritis óptica, o más bien, de una Perineuritis por Uveitis posterior que ahora además, se había hecho anterior. En consecuencia no se trataba de un caso neuroquirúrgico sino oftalmológico.

Ahora bien, revisando nuevamente los antecedentes y avaluándolos en debida forma creemos que se pudo hacer un diagnóstico correcto desde el principio.

Debe tomarse en cuenta que la enfermedad no tenía más de un mes de duración. No había ninguna sintomatología importante anterior, ni cefaleas.

Las cefaleas comenzaron *después* que el enfermo notó disminución de la visión y estos dos hechos debieron habernos puesto sobre aviso.

En efecto, es sabido que en el edema papilar el compromiso de la visión es muy tardío y es sumamente frecuente encontrar fuertes edemas papilares, de bastante duración, con visión normal.

Por otra parte, mucho antes que se presente el signo objetivo del edema papilar, el enfermo sufre de síntomas de hipertensión intracraneana, de los cuales la cefalea es el principal.

Esto nos trae a la debatida cuestión de como interpretar un cuadro de alteración papilar para decidir si se trata de un edema papilar o de una neuritis óptica.

A nuestro juicio, la imagen oftalmológica es muy semejante y sólo puede hacerse un diagnóstico investigando la existencia o no de compromiso de visión.

Los tratadistas hacen una descripción diferencial entre uno y otro cuadro, que a nosotros no nos satisface. Así por ejemplo, para no citar más que a Duke-Elder, este autor dice que "en los casos típicos el cuadro oftalmoscópico y los síntomas son bien diferentes, pero que en los casos iniciales muchas veces se presentan dudas y en los de papilitis complicados de edema masivo, las dificultades diagnósticas son extremadas". A continuación propone las diferencias:

- 1.—En la neuritis el solevantamiento papilar rara vez sobrepasa 2 D. En el edema es frecuentemente mayor.
- 2.—El engrosamiento de las venas y las hemorragias son menos marcados en las neuritis.
- 3.—Los síntomas funcionales son más marcados en las neuritis. En éstas generalmente se produce una pérdida brusca de visión, intensa y profunda, que precede a los cambios oftalmológicos. En cambio, en el edema la pérdida de la visión es mucho menor de lo que pudiera pensarse en relación al cuadro objetivo.
- 4.—En la neuritis hay un escotoma central típico y pronunciado y en el edema, una contracción concéntrica del campo visual.
- 5.—El edema en la neuritis es más bien pasajero y disminuye en 2 a 3 semanas; en cambio, en el edema papilar persiste y aumenta".



A nuestro juicio, esta enunciación de signos y síntomas diferenciales demuestra cuán difícil es hacer un diagnóstico en presencia de casos no típicos y es por eso que nosotros estamos de acuerdo con Payne, cuando al hacer una revista anual de cuadros neurooftalmológicos en noviembre de 1953, dice que se continúa buscando un signo patognomónico del verdadero edema papilar en su estado inicial y que el aspecto oftalmoscópico no es suficiente para diferenciarlo de la neuritis óptica.

Para nosotros, sólo el estudio de la visión permite llegar a un diagnóstico exacto, pues ella no está afectada en los casos de edema papilar y en cambio en las neuritis ópticas se observa un compromiso acentuado y progresivo desde los primeros momentos, siendo éste el síntoma que alarma al enfermo y lo induce a consultar al oculista.

Para terminar, queremos hacer una simple mención de la segunda razón que nos indujo a presentar este caso y es, como dijimos al comenzar, que nos ha parecido observar un notable aumento de neuritis ópticas y uveítis posteriores en este último tiempo. En el Instituto de Neurocirugía coexistieron dos casos de Neuritis, el que estamos describiendo y un segundo, en que pudo hacerse correctamente el diagnóstico, y casi por la misma época, en el Servicio de Oftalmología pudieron observarse tres casos más en circunstancias de que en el curso de un año, no ha habido más de 2 o 3.

La etiología en todos ellos ha sido francamente oscura, con los exámenes tendientes a buscar una causa, negativos, lo que nos ha hecho pensar en que pueda existir algún virus de predilección neural o de las zonas posteriores de la uvea, lo que nos induce a llamar la atención de nuestros colegas y a ponerlos sobre aviso si se encuentran con cuadros no claros de alteraciones del polo posterior del globo.

## UN CASO DE BLEFAROESPASMO HISTERICO TRATADO CON PSICOTERAPIA (\*)

Dres. Bitran y J. Arentsen

Hospital San Juan de Dios. Serv. de Oftalmología, Jefe Dr. S. Barreñchea

Al presentar este caso a la consideración de la Sociedad de Oftalmología, no pretendemos decir nada nuevo, sino relatar un caso que nos parece interesante.

Observación clínica N.º 30226.

Se trata de un joven de 23 años, José R. D., de profesión chacarero, procedente de Quilicura.

En diciembre de 1952 consulta en el Servicio de Oftalmología del Hospital San Vicente, por un cuerpo extraño corneal del ojo izquierdo que se le extrajo.

Posteriormente consulta en el Policlínico N.º 2 del Seguro Social, refiriéndonos que desde hace un mes no puede abrir el ojo izquierdo. Al examen objetivo se constata una asimetría de la cara por fuerte blefaroesmo del ojo izquierdo y desviación de los rasgos faciales de la izquierda. Al ordenarle al enfermo abrir sus ojos se producían una serie de contracturas clónicas tanto del orbicular como de la cara desviando la boca hacia la izquierda por espacio de algunos segundos y luego tomaba la posición viciosa fija por contracción tónica.

La visión de ambos ojos era de 5/5; polo anterior normal. El examen al microscopio corneal con fluoresceína fué negativo. (Fondo de ojo negativo).

El aspecto del enfermo es el siguiente:

Asimetría facial izquierda por contractura del orbicular izquierdo.

2) Pliegues verticales en la frente característicos de la Blefaroespasmo-histérico a diferencia de la ptosis del elevador en que los pliegues son horizontales y de la parálisis facial en que no hay pliegues.

La ceja izquierda estaba más baja, lo contrario de la ptosis en que está más alta. Se podía ver, además, la desviación de la boca hacia la izquierda (el mismo lado de la lesión), lo contrario que ocurre en la parálisis facial, donde la desviación de la boca es hacia el contrario del paralizado.

Ante este cuadro hicimos el diagnóstico de Blefaroesmo histérico y decidimos hacer un tratamiento psicoterápico. El tratamiento consistió en colocarle un vendaje binocular y sugestionarlo hablándole del maravilloso tratamiento que se le haría y después de hacer funcionar un electroimán gigante que como Uds. saben, impresiona a cualquiera, se le hicieron algunas cauterizaciones pequeñas con mínima intensidad con diatermia en la región anterior del tragus. Posteriormente se le retiró la venda en un cuarto oscuro y poco a poco fué mejorando hasta tener facies completamente normal.

Controlado un mes después el enfermo se mantenía en buenas condiciones.

Creemos interesante la presentación de este caso por el buen resultado obtenido con la psicoterapia en un joven con un blefaroespaismo histérico de un mes de duración producido a raíz de un cuerpo extraño corneal.

### BIBLIOGRAFIA CONSULTADA

- 1) *Fuchs-Salzman.*
- 2) *Adroque.*

(\*) Caso clínico presentado en la sesión del 27 de Marzo de 1953 a la Sociedad Chilena de Oftalmología.

## ESFEROFAQUIA SUB-LUXACION Y BRAQUIDACTILIA (\*)

(caso clínico)

Dr. Carlos Charlín V.

*Clinica Oftalmológica, Hosp. del Salvador, Jefe: Prof. Dr. C. Espíldora-Luque*

El enfermo Luis H. U. (obs. 5883), de 54 años, casado, de profesión contador, nos consulta por qué desde hace algunos meses ve mal con el ojo izquierdo.

Usa para O. D. I.: menos 6. sph.

VOD. : - 6,50 5/15. 5/15.p. - 5|10 p.

VOI. : - 6,50 5/50. - 7. 5/40. p. c.a.e. 5|40.

VOD. sin lentes Jr. 1. a 14 cms.

VOI. sin lentes Jr. 5 a 12 cms.

(Test de Lebensohn para visión de cerca).

### EXAMEN DE AMBOS OJOS

Diámetro corneal: 12 mm.

Las pupilas se presentan algo deformadas de 3 mm. de diámetro y reaccionan flojamente. Solamente en el ojo izquierdo hay iridonesis.

Facododonesis con sub-luxación de los cristalinos hacia abajo y hacia el lado temporal. En el ojo izquierdo aparece más descendido, siendo perfectamente visible al examen con la lámpara de hendidura el ecuador de éste y las múltiples fibrillas de la zonula sin recurrir a la dilatación pupilar.

Además, el cristalino aparece globuloso y sin opacidades.

No se observa hernia hialoidca.

Fondo de ojo nada anormal.

### ANTECEDENTES PERSONALES

En 1934, conjuntivitis diftérica que se trató con suero.

En 1948, golpe de mediana intensidad en el dorso de la nariz.

En 1950, eczema palpebral medicamentoso y conjuntivitis. (Penicilino-alérgico).

### ANTECEDENTES FAMILIARES

Consanguinidad de los padres (primos segundos): Según declaración del paciente no hay alteraciones oculares aparentes. Dos hijos, uno de ellos con un leve astigmatismo hipermetrópico.

### EXAMENES PRACTICADOS

Los de rutina normales (Orina, Uremia, Glicemia y R. Kahn).

Metabolismo Basal: menos 11%.

Somatometría: Envergadura: 1,52; medida superior: 0,71; medida inferior, 0,76<sup>4</sup> peso: 71,5 k.

(\*) Presentado a la Sociedad Chilena de Oftalmología en la sesión del día 2 de Junio, 1954.

Radiografía de cráneo y extremidades\* (se reproduce en la presente publicación una de ellas). El informe radiológico es negativo.

#### EVOLUCION

Sus primeras molestias astenópicas comenzaron hace 25 años, desde entonces a la fecha los cambios de su visión revelan demostrativamente la variación progresiva refractiva de sus cristalinos. Por considerar de interés, copiamos a continuación las visiones anotadas en la observación clínica del paciente.

La primera consulta tuvo lugar en 1925, quejándose de mala visión:

VOD. : 5/30. con menos sph. 1,25. 5/5.

VOI. : 5/10. con menos sph. 0,75. 5/5.

Pupilas y Fondo de ojo (-). Javal OD. 0,50. 9/90.

#### EN 1930

VOD. : menos de 5/50. con -5 sph. 5/7,50.

VOI. : menos de 5/50. con -5 sph. 5/7,50.

#### EN 1934

VOD. : -5 sph. 5/20. con menos sph. 6.5/5 p.

VOI. : -5 sph. 5/20. con menos sph. 6.5/5 p.

#### EN 1947

VOD. : -6 sph. 5/7,50. -6,50. sph. 5/5 p.

VOI. : -6 sph. 5/7,50. -6,50. sph. 5/5 p.

VOA. : Jr. 1. a 20 cm.

VOI. : Jr. 1. a 20 cm.

Pupila OI. : piriforme, buenas reacciones.

Fondo ODI. : (-).

#### EN 1951

VOD. : -6,50 sph. 5/15. -7. sph. 5/10 p.

VOI. : -6,50. sph. 5/50. -7. sph. 5/40.

VOD. : Jr. 1.

VOI. : Jr. 5.

#### TRATAMIENTO

Después de algunos meses de observación se decide operar el ojo izquierdo. Extracción del cristalino sub-luxado previa iridectomía óptica amplia superior. Escasa pérdida de vitreo. Anestesia; Retrobulbar de Novocaína al 4%. Akinesia de van L. y Curare.

En el examen de control practicado posteriormente no se han observado cambios en el ojo derecho.

El ojo izquierdo después de la intervención presenta la refracción propia del emетроpe.

VOI. : + 11 y + 3 cyl. a 5°. 5/7,50.

VOI. : + 14 y + 3 cyl. a 5°. jr. 1.

Hemos visto que a nuestro paciente la esferofaquia bilateral progresiva terminó por producirle una marcada refracción miópica pura del cristalino (Fig. 1) y que corrigió con lentes mientras la dislocación se mantuvo dentro de ciertos límites (en el ojo izquierdo).

Esta modificación de la forma del cristalino con reducción del diámetro ecuatorial se debería a que las fibras zonulares llegan a ser anormalmente alargadas por perder su tensión o por incompleto desarrollo (Vogt) (1), lo que lleva además al desplazamiento o sub-luxación con facododonesis.

En nuestro caso el cristalino extraído (O.I.) era trasparente y a simple vista de tamaño normal. Desgraciadamente no controlamos su peso y tampoco se investigaron las propiedades físico-químicas. Estas por otra parte no sufren variaciones (2).

Habiéndose operado con éxito se conduce para los efectos de su corrección visual como un ojo emетроpe afáquico.

Las anomalías que presenta el cristalino como las del desarrollo físico tienen para MARCHESANI (1) una estrecha relación, estableciendo las características de un síndrome cuando se reúnen esferofaquia, glaucoma y braquidactilia (o sea individuos de poca estatura, manos cortas, torax ancho, musculatura fuerte con buen desarrollo adiposo). El cuadro de este síndrome está en contraste directo con el de MARFAN (de aracno dactilia con ectopia lenticular, extremidades alargadas, alta estatura, torax estrecho, musculatura débil, etc.). MARCHESANI estima que ambos obedecen a una displasia de las estructuras mesodérmicas denominando al síndrome de MARFAN: "*Dystrophia mesodermalis hypoplastica*" y "*Dystrophia mesodermalis hyperplastica*" al opuesto (1).

Agregaremos a continuación sin extendernos ampliamente algunas anotaciones sobre la etiopatogenia de estos síndromes extractadas del trabajo del Dr. A. E. Schmid y que en la comunicación a la Sociedad no dimos a conocer en beneficio de la brevedad a una presentación de un caso clínico:

Marfán pensó en 1896 en "alteraciones distróficas de origen neuropático" y rechazó desde un comienzo la posibilidad de una disfunción endocrina como patogenia de la enfermedad.

Después de la comprobación de la aparición familiar (Achard 1903 y Dubois 1913) se aceptan numerosas teorías patogénicas. Entre los distintos factores que podrían afectar el genotipo se nombraron: el alcohol (Weill), raquitismo (Thomas), lués congénita (Méry-Babonneix), consanguinidad (Weill), juventud de los padres (Dupérie, Dubourg y Guénard), enf. infecciosas durante el embarazo (Ganther), acción de los Rayos X (Steener). Tales relaciones sólo han sido comprobadas en casos aislados, pero nunca en forma regular. El hecho de que exista herencia por el lado paterno hablaría de un daño "in utero".

*Teoría Endocrina o de disfunción hormonal.*—Según ella una distrofia desconocida afecta durante la vida intrauterina a las glándulas de secreción interna. François llegó a la conclusión que una disfunción hipofisiaria (hormona de crecimiento del lóbulo ant. de la hipófisis) se produce ya en los primeros meses de la vida intrauterina. Moniz habla de "acromegalia fetal". Empero la hormona del crecimiento provoca fuera de un alargamiento de los huesos un ensanchamiento de los mismos y otras alteraciones orgánicas (por ej. del tejido subcutáneo) que no se encuentran en el síndrome de Marfán. Asimismo faltan en la acromegalia las malformaciones de los ojos, orejas y otros órganos (corazón, pulmones). En

casos aislados se comprueba una silla turca aumentada de tamaño, dando los cortes histológicos un aumento de las células eosinófilas en el lóbulo anterior de la hipófisis. Estos hallazgos no han podido ser verificados regularmente. Esta teoría explicaría los trastornos oculares por un exagerado desarrollo de las órbitas a consecuencias de la hipersecreción de la hormona del crecimiento. La zónula no crecería con el mismo ritmo y al estirarse se rompería; de ahí la posición anormal del cristalino (ectopia) y las alteraciones en su forma. En ciertos casos puede encontrarse megaloftalmía, frecuentemente megalocórnea y miopía permanente, sin embargo esto está lejos de constituir la regla. La miopía es en la inmensa mayoría de los casos no una miopía axial, sino que una miopía por vicio de refracción (esferofoquia).

*Teoría mesodérmica* (Brock, Ormond, Weve).—Acepta una distrofia congénita del mesoderma, ya que todos los órganos afectados son de origen mesodérmico, o bien sus alteraciones pueden ser explicadas por anomalías mesodérmicas. Según Ormond el desarrollo mesodérmico puede ser afectado por influencias químicas, que, en cierto modo deben considerarse como antecesoras a la acción hormonal. Esta causa, para que explique las anomalías debe comenzar a actuar alrededor del fin del primer mes de vida intrauterina.

El mecanismo de origen de los síntomas oculares clásicos (ectopia lenticular y esferofoquia) da margen a difíciles apreciaciones. El origen de la esferofoquia debe atribuirse a un mismo factor, esto es, a *alteraciones patológicas de la red vascular pericristaliniana*.

En caso de aparecer alteraciones en el desarrollo del mesoderma en el sentido de un desarrollo muy rápido o de una involución muy lenta de la Túnica vasculosa lentis puede, según intensidad y localización de aquéllas producir cambios en la posición y desarrollo del aparato de suspensión del cristalino con los consiguientes efectos sobre el desarrollo de éste.

Se llega, debido a persistencia anormalmente larga de una parte de la túnica vasculosa lentis a desarrollo en ciertos sectores de fibras zonulares rudimentarias, con ectopia lentis y ocasionalmente microfoquia. Si los cambios de la túnica vasculosa lentis se presentan in toto, el crecimiento del cristalino puede estar afectado en igual magnitud hacia todas direcciones, conservando su forma esférica y fuera de eso se desarrolló una microfoquia. En la práctica la esferofoquia es mucho más rara que la luxación congénita del cristalino.

La magnitud del cambio de posición del cristalino depende de la cuantía y sitio de las alteraciones de la red perivascular, así como de la edad en que se hicieron las observaciones.

El mecanismo de origen para un menor desarrollo del cristalino en la esferofoquia y también en la ectopia lentis lo explica Weve por insuficiente aporte de substancias nutritivas; debido a insuficiente desarrollo de la red vascular perilenticular. Esta contribuye al metabolismo del cristalino durante la vida fetal y es de origen mesodérmico.

Bakker pudo, mediante observaciones histológicas, comprobar junto a alteraciones de la zónula cambios en la estructura del epitelio capsular que se deberían a las mismas causas ya enunciadas para la zónula.

Ahora cuando nos encontraremos ante la *microfoquia* se trataría de un cristalino que se ha detenido en un estadio de su evolución.

La posible existencia simultánea de un coloboma del cristalino (entre otros Francois, Kurz, Weve, Franceschetti, Waardenburg) se deja no sólo explicar por la relación con la vesícula óptica (coloboma típico), sino que puede también ser producido por alteraciones localizadas de la Túnica vasculosa lentis (coloboma atípico). Sólo así se explica su localización preferente en el ecuador del cristalino. Su aparición, sin embargo es bastante rara. Finalmente pueden originarse formaciones semejantes a colobomas en aquellas partes donde el anillo zonular se interrumpe.

Vogt y Kurz piensan en una debilidad primaria de la zónula. Estas zónulas de mala calidad han sido posteriormente observadas con regularidad. Pero ello debe también ser considerado como una alteración secundaria al proceso vascular. "En la distrofia mesodermalis congénita nos encontramos pues frente a alteraciones ectodérmicas secundarias a cambios mesodérmicos,

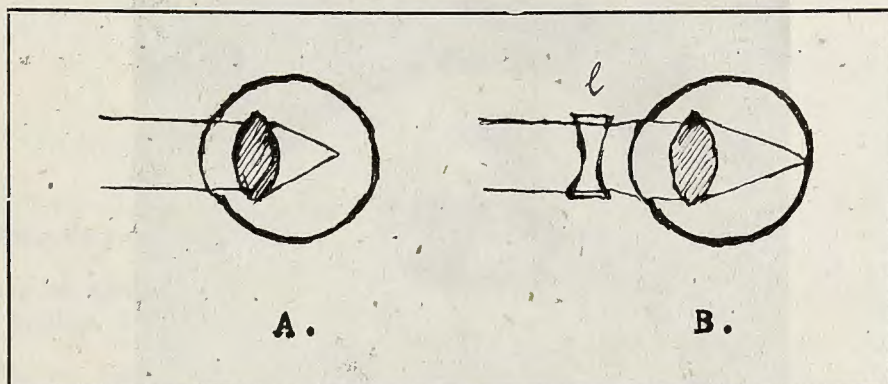


FIG. 1.—En A. esferafaquia con pseudo-miopía. En B. esferafaquia con la pseudo-miopía corregida con la lente apropiada.

La aparición de coloboma del cristalino, ectopía lentis, esfero y microfaquia no habla consiguiente en contra de la teoría mesodérmica".

Como prueba de la existencia de trastornos mesodérmicos en la Túnica vasculosa se cita la relativamente frecuente aparición de restos de la membrana pupilar en forma de depósitos pigmentarios en la cara posterior del cristalino (sin signos de hemorragias o de inflamaciones anteriores) y quistes de pigmento en la cámara posterior.

Opacidades del cristalino, como se han observado a veces en el síndrome de Marfán, tendrían la misma causa vascular.

Finalmente nos referiremos a la aparición bilateral de los síntomas oculares. Este hecho habla en contra de un defecto trófico local, que generalmente son unilaterales.

**RESUMEN:** Relación de un caso clínico de un paciente de 54 años de edad con esferafaquia y ectopía bilateral además de braquidactilia, pero sin hipertensión ocular (Síndrome de Marchesani forma frustra) con antecedentes de consanguinidad de los padres y cuya miopía cristaliniiana progresiva se observó durante 25 años corrigiéndose con lentes.

Ultimamente el cristalino del ojo izquierdo debió ser extraído por acentuación de la ectopía originada por una mayor distensión de las fibrillas de la zónula o por un traumatismo leve que agravó su desplazamiento. El cristalino extraído era transparente y de tamaño normal. Practicada la refracción del ojo operado, este se condujo como un ojo emetroafáquico habiendo sido antes miope de  $-7$ .sph.

#### BIBLIOGRAFIA

- (1) Meyer S. J. and Holstein T., "Spherophakia with Glaucoma and Brachydactyly".—"American Journal of Ophth.", 1941. vol. 24 pp. 248-257.
  - (2) Schmid A. E., "Dysmorpho-dystrophia mesodermalis congenita".—"Ophthalmologica", 1946, vol. III, pp. 28-59.
- Weill G., "Annales d'Oculistique", 1932, T. CLXIX, pp. 21-44.
- Arjona J., "Archivos de la Sociedad Oftalm. Hispa-Americana", 1952. T.XII. pp. 1167-1177.
- Bailliart, Coutela, "Traité D'Ophthalmologie", 1939.

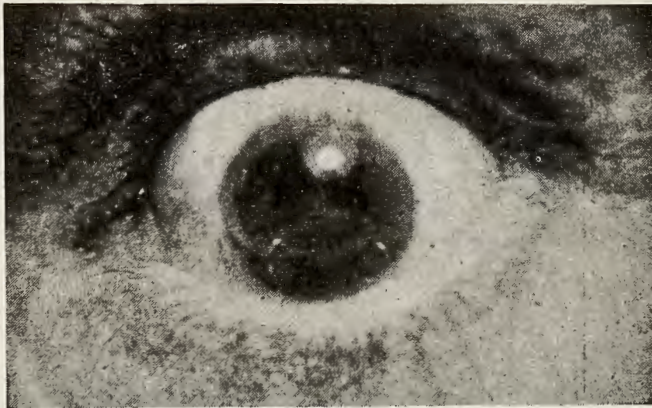


FIG. 2.—Fotografía que corresponde al ojo izquierdo de nuestro paciente antes de ser extraído el cristalino, el cual aparece luxado hacia abajo, limitando su ecuador con el diámetro horario de III a IX hrs.

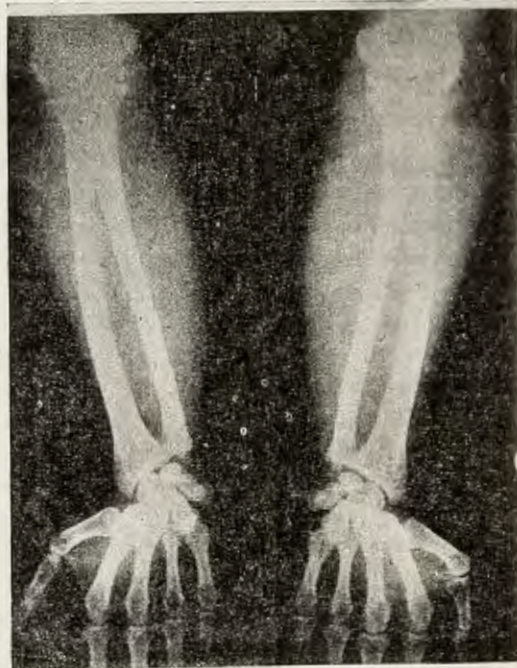


FIG. 3.—Fotografía que corresponde a nuestro paciente. En ella podemos observar su reducido desarrollo estatural como su aspecto fornido y obeso.

FIG. 4.—Fotografía de la radiografía de ambos antebrazos de nuestro enfermo; obsérvese la reducida longitud como su buen desarrollo muscular.



RESUMEN ESTADISTICO DEL AÑO 1953

"CLINICA OFTALMOLOGICA PROF. CARLOS CHARLIN C."

Hospital del Salvador  
Santiago

*Director:* Prof. Dr. Cristóbal Espíldora-Luque.

*Médicos ayudantes titulares:* Dra. Laura Candia, Dr. Carlos Charlin V., Dr. Alberto Gormaz B., Dr. Miguel Mehech H., Dr. Abraham Schweitzer S., Dra. Ida Thierry, Dr. Alfredo Villascca E., Dr. Román Wygnanki.

*Médicos ayudantes ad honores:* Dr. José Espíldora-Couso, Dr. Waldo Inostroza, Dr. Antonio Jaluff Ch., Dr. Gastón Lama-San Martín, Dra. W. Manosalva, Dr. Osvaldo Pazols M., Dr. Carlos Prudencio B.

*Médico anestesista:* Dr. Raúl Mena J.

*Médico histo-patólogo:* Dr. Miguel Ossandón G.

NUMERO TOTAL DE ATENCIONES: .....	19.632
ENFERMOS NUEVOS: .....	6.608
ENFERMOS ANTIGUOS .....	13.024
NUMERO TOTAL DE INTERVENCIONES: .....	1.529
- CATARATA: .....	226
Intracapsulares .....	98
Seniles:	
Extracapsulares .....	68
Traumáticas .....	21
Congénitas-juveniles .....	10
Complicadas .....	10
Capsulares .....	17
Operación de RIDLEY .....	2
GLAUCOMA: .....	221
Agudos:	
Iridectomía .....	13
Iridencleisis .....	30
Esclerotomía .....	4
Crónicos:	
Iridencleisis .....	92
Ciclodiatermia .....	65
Ciclodíálisis .....	7

DESPRENDIMIENTO RETINAL: .....	72
Diatermocoagulación .....	50
Resección escleral .....	21
Esclerotomía .....	1
ESTRABISMO: .....	183
HERIDAS PENETRANTES .....	35
CUERPOS EXTRAÑOS INTRAOCULARES .....	5
ENUCLEACIONES .....	65
EXENTERACIONES .....	17
INGERTOS DE CORNEA .....	8
ENTROPION Y ECTROPION .....	31
OPERACIONES PLASTICAS .....	16
TUMOR ORBITARIO .....	1
PTOSIS .....	9
CHALACION .....	287
VIA LAGRIMAL .....	116
Dacriocistorinostomía .....	91
Incisión .....	9
Intubación polietileno .....	10
EXTIRPACION GLANDULA LAGRIMAL .....	2
PTERIGION .....	41
PARACENTESIS .....	37
BLEFARORRAFIAS .....	7
VARIAS .....	238

DR. JUAN ARENTSEN SAUER

*Nuevo Profesor Extraordinario de Oftalmología de la Universidad de Chile.*

El Dr. Arentsen recibió el título de Médico-Cirujano en julio de 1941 (U. de Ch.). Su tesis "*Tracoma — su tratamiento con Sulfanilamida*" (1940) fué aprobada con distinción.

Muy pronto ingresó al Servicio de Oftalmología del Hospital San Juan de Dios de Santiago (Jefe. Dr. S. Barrenechea) llegando a ocupar el cargo de primer ayudante. Además es Jefe del Servicio Materno Infantil del Servicio Nacional de Salud y del Departamento de ojos de la Clínica de Accidentes del Trabajo "La Industrial".

Ha seguido cursos de post-graduados en el Servicio de Oftalmología del Profesor Dr. Jorge Malbrán de Buenos Aires y en la Clínica del Dr. Ramón Castroviejo de Nueva York y ha participado en varias ocasiones en Congresos de la especialidad en el extranjero.

Es miembro de la Sociedad Chilena de Oftalmología, de la Sociedad de Cirujanos de Hospital, de la Asociación Pan-Americana de Oftalmología y muchas otras.

Ha publicado cerca de 40 trabajos personales y en colaboración, además de numerosas comunicaciones a sociedades científicas nacionales como extranjeras.

Su tesis para profesor: "*Visión Tridimensional*" (Aportes fisiológicos a su conocimiento y al estudio de las desviaciones oculares) con abundante bibliografía constituye por su original concepción y desarrollo un trabajo digno de atención y una importante adición al problema del estrabismo.

SEGUNDAS JORNADAS OFTALMOLOGICAS NACIONALES

La Sociedad Chilena de Oftalmología ha invitado por intermedio de una circular a sus socios para adherirse a las *Segundas Jornadas Oftalmológicas Nacionales* que tendrán lugar en Santiago del 25 al 28 de noviembre del presente año.

Las sesiones se realizarán en el Hospital del Salvador, Clínica Oftalmológica e Instituto de Neuro-Cirugía, además habrá algunas sesiones quirúrgicas en el Hospital Clínico J. J. Aguirre.

En la sesión inaugural se hará entrega del "Premio Profesor Dr. Carlos Charlín Correa" adjudicado al Dr. Guillermo O'Reilly F. por su trabajo presentado el año anterior a las Primeras Jornadas.

La sesión de clausura se realizará en Valparaíso el domingo 28 de noviembre en el Servicio de Oftalmología del Hospital van Buren.

Se desarrollarán temas: "*Neuro-oftalmológicos*" (Prof. Dr. Alfonso Asenjo), "*Oto-neuro-oftalmológicos*" (Dr. Santiago Riesco), y *exclusivamente oftalmológico*; habiéndose inscrito hasta la fecha los siguientes: Prof. Espildora: *Angioscopia y Campimetría en el Glaucoma crónico*. Prof. Verdaguer: *Modalidades del glaucoma crónico*. Dr. Barrenechea: *Tratamiento médico y quirúrgico del Glaucoma*. Dr. Contardo: *Hibernación artificial*. Dr. Gormaz: *Revisión de los resultados de la reacción escleral*. Dr. Alfredo Villaseca: *Curare local en oftalmología*. Dr. Olivares y Dr. Santos: *Anestesia: del ganglio estrellado en el glaucoma*. Dres. José Espildo-

ra y Prudencio: *Intubación lagrimal*. Dres. Charlín y Pazols: *Curare en la operación de catarata*. Dr. Contardo, Dr. Millán y Sr. Moreno: *Test de comprensión bulbar en el glaucoma*. Prof. Verdaguer y Dr. Rojas: *Aplicaciones modernas de la Ionoforesis*.

El comité organizador de este torneo se está preocupando de la confección de un programa social que se desarrollará paralelamente con el científico.

Para alguna otra información, diríjase a "Segundas Jornadas Oftalmológicas", Casilla N.º 13017, Providencia, Santiago.

Dr. Alberto Gormaz B.,  
Presidente de la Sociedad  
Chilena de Oftalmología

Dr. Juan Verdaguer P.,  
Past-Presidente.

### XVII CONGRESO INTERNACIONAL DE OFTALMOLOGIA

(9-17 de septiembre, 1954)

En el número 31 de los *Archivos* reproducimos una amplia información sobre este importante *meeting* que comenzará el día 9 de septiembre en Montreal, Canadá, clausurándose el 17 en Nueva York. Para la inscripción u otras informaciones diríjase al *Secretario General*: Dr. W. L. Benedict., 100 First Avenue Bldg., Rochester, Minn., EE. UU. de N. A.

### V CONGRESO PAN-AMERICANO DE OFTALMOLOGIA

Santiago de Chile, 15 al 22 de enero, 1956

1.—La Asociación Pan Americana de Oftalmología, reunida en la ciudad de México, con motivo del Cuarto Congreso Pan Americano de Oftalmología de 1952, acordó designar como sede del Quinto Congreso Pan Americano de Oftalmología a la ciudad de Santiago de Chile, fijándose como fecha para su celebración el año 1956.

2.—De acuerdo con el artículo 7.º de los Estatutos de la Asociación Pan Americana de Oftalmología, que fija un plazo de 60 días después de celebrado un Congreso, para nombrar el Comité Directivo del siguiente, se celebró en Santiago una reunión de la Sociedad Chilena de Oftalmología, en marzo de 1952, que eligió el Comité Organizador, quedando integrado en la siguiente forma:

*PRESIDENTE HONORARIO,*

Dr. Italo Martini.

*PRESIDENTE EJECUTIVO,*

Dr. Cristóbal Espíldora-Luque.

*VICEPRESIDENTE,*

Dr. Santiago Barrenechea

*SECRETARIO GENERAL,*

Dr. René Contardo.

*TESORERO,*

Dr. Abraham Schweitzer.

*SECRETARIO DE ACTIVIDADES CIENTIFICAS,*

Dres. Juan Verdaguer y Carlos Camino.

*SECRETARIO DE PROPAGANDA,*

Dr. Miguel Millán.

*SECRETARIOS DE ORGANIZACION INTERNA,*

Dres. Alberto Gormaz y Carlos Charlín V.

*SECRETARIO DE ACTIVIDADES QUIRURGICAS,*

Dr. Juan Arentsen.

*SECRETARIO DE PROVINCIAS,*

Dr. Alejandro Uribe.

*SECRETARIO DE EXHIBICIONES CIENTIFICAS,*

Dr. Miguel Luis Olivares.

## PROGRAMA

- 1) ENFERMEDADES DEL COLAGENO.— *Moderador:* Dr. John MacLean (EE. UU.).
  - a) *Patología:* Dr. John MacLean (EE. UU.).
  - b) *Manifestaciones generales y síntomas* (EE. UU.).
  - c) *Manifestaciones locales y síntomas* (EE. UU.).
  - d) *Diagnóstico diferencial* (EE. UU.).
  - e) *Curso:* Dr. Gordon Bruce (EE. UU.).
  - f) *Terapia:* Dr. Leopold (EE. UU.).
  
- 2) GLAUCOMA.— *Moderador:* Dr. Peter Krosfeld (EE. UU.).
  - a) *Etiología* (EE. UU.).
  - b) *Gonioscopia:* Dr. Saul Sugar (EE. UU.).
  - c) *Tonografía* (EE. UU.).
  - d) *Tests provocativos:* Dr. Santiago Barrenechea (Chile).
  - e) *Coordinación de los subtemas anteriores:* Dr. Hilton Rocha (Brasil).
  - f) *Campos Visuales:* Dres. Belfort Mattos y Renato de Toledo (Brasil).
  - g) *Tratamiento Médico:* Uruguay.
  - h) *Tratamiento quirúrgico:* Dr. Masuel Antón (Cuba).
  
- 3) GLAUCOMA INFANTIL.— *Moderador:* Dr. Otto Barkan.
  - a) *Patogenia y mecanismo:* (Costa Rica).
  - b) *Gonioscopia:* Dr. Bruno Tosi (Argentina).
  - c) *Signos:* Dr. Edgardo Manzitti (Argentina).
  - d) *Tratamiento:* Dr. Enrique Bertotto (Argentina).
  
- 4) GLAUCOMA SECUNDARIO.— *Moderador:* Dr. Jorge Valdeavellano (Perú).
  - a) *Etiología:* Dr. Martins Rocha (Brasil).
  - b) *Gonioscopia* (Brasil).
  - c) *Tonografía:* Dr. Philip Shahan (EE. UU.).
  - d) *Diagnóstico diferencial:* Dr. Fortunato Trujillo (Perú).
  - e) *Coordinación de los subtemas anteriores:* (Brasil).
  - f) *Campos Visuales:* Puerto Rico.
  - g) *Tratamiento Médico:* (Colombia).
  - h) *Tratamiento quirúrgico:* Dr. Cordero Moreno (Venezuela).
  
- 5) ESTRABISMO.— *Moderador:* México. Las divisiones y las personas serán indicadas por el Dr. James H. Allen.
  
- 6) DESPRENDIMIENTO DE RETINA.— *Moderadores:* Dr. Humberto Escapini (El Salvador) y Dr. Juan Verdguer (Chile).
  - a) *Anatomía de la retina periférica* (EE. UU.).
  - b) *Observación Clínica* (EE. UU.).
  - c) *Etiología y Patogenia* (México).

- d) *Método de examen y localización*: Dr. Miguel Millán (Chile).  
 e) *Diagnóstico diferencial* (Argentina).  
 f) *Tratamiento* (EE. UU.).  
 g) *Cuidado postoperatorios* (Ecuador).  
 h) *Prevención* (EE. UU.).
- 7) **OFTALMOLOGIA PSICOSOMATICA.**— *Moderador*: EE. UU. o Canadá.
- 8) **ENFERMEDADES TROPICALES.**— *Moderador*: Dr. Durval Prado (Brasil).
- 9) **FISIOPATOLOGIA Y CIRUGIA DEL CRISTALINO.**— *Moderador*: Dr. Derrick Vail (EE. UU.)  
 a) *Fisiología* (EE. UU.).  
 b) *Patología*: Dr. Daniel Silva (México).  
 c) *Etiología*: Dr. Oscar Horstmann (Cuba).  
 d) *Signos Clínicos* (México).  
 e) *Diagnóstico diferencial* (Perú).  
 f) *Tratamiento*: Dr. Cristóbal Espíldora-Luque y Dr. Santiago Barrenechea (Chile).
- 10) **CIRUGIA PLASTICA.**— *Moderador*: Dr. Alberto Gormaz (Chile).  
 a) *Principios básicos*: Dr. Alston Callahan (EE. UU.).  
 b) *Principios básicos locales*: Dr. Edmund Spaeth (E. UU.).  
 c) *Párpados*: Dr. Wendell Hughes (EE. UU.).  
 d) *Conjuntiva*: Dr. Clovis Paiva (Brasil).  
 e) *Córnea*: Dr. Townley Paton (EE. UU.).  
 f) *Esclera*: Dr. Derrick Vail (EE. UU.).  
 g) *Cavidad anoftálmica*: Dr. Norman Cutler (EE. UU.).
- 11) **CAMPOS VISUALES Y NEURO OFTALMOLOGIA.**— *Moderadores*: Dres. Magin Diez, Manuel Oribe y Esteban Adrogué (Argentina).  
 a) *Lesiones del nervio óptico* (Uruguay).  
 b) *Lesiones quiasmáticas*: Dr. Er. E. Graue (México).  
 c) *Lesiones retroquiasmáticas* (EE. UU.).
- 12) **TUMORES INTRAOCULARES.**— *Moderador*: Dr. Algernon Reese (EE. UU.).  
 a) *Clasificaciones*:  
 1 *Retinal primario* (Argentina).  
 2 *Uveal primario* (Argentina).  
 3 *Metastásico* (México).  
 b) *Curso clínico*: Dr. John Locke (Canadá).  
 c) *Diagnóstico diferencial*: Dr. Mario Araujo Azambuja (Brasil).  
 d) *Complicaciones*: Dr. John McGavick (EE. UU.).  
 e) *Tratamiento*: Dr. William Benedict (EE. UU.).

#### REGLAMENTO

Artículo I.—El V Congreso Pan Americano de Oftalmología será organizado y dirigido por el Comité Organizador Chileno con la colaboración del Comité Ejecutivo de la Asociación Pan Americana de Oftalmología, los que en conjunto confeccionarán el programa:

Artículo 2.—El Congreso constará de tres clases de miembros:

a) *Honorarios*, constituidos por las autoridades y por destacados oftalmólogos de cualquier nacionalidad, que sean expresamente invitados a participar en el Congreso.

b) *Titulares*, son por derecho propio, los miembros de la Asociación Pan Americana de Oftalmología, que soliciten su inscripción y paguen las cuotas establecidas y los oftalmólogos extranjeros que no pertenezcan a la Asociación Pan Americana de Oftalmología, que se inscriban y paguen la cuota de inscripción.

c) *Adherentes*, constituidos por los familiares de los miembros honorarios o titulares, o personas por ellos presentadas, que deseen tomar parte en los actos sociales, como también los médicos no especialistas en Oftalmología que deseen concurrir y los técnicos en actividades relacionadas con la Oftalmología, pagando su correspondiente cuota de inscripción.

Artículo 3.—Los miembros honorarios y los titulares tendrán derecho a presentar trabajos científicos y a participar en su discusión. Los miembros adherentes participarán sólo en los actos sociales o de exhibición.

Artículo 4.—Los cargos electivos del Congreso sólo podrán ser ocupados por miembros titulares.

Artículo 5.—El Comité Organizador tendrá a su cargo:

a) Gestionar que el Supremo Gobierno de Chile, invite oficialmente a los Gobiernos de los países de las Américas.

b) Designar los miembros que han de formar las comisiones que tendrán a su cargo las diversas actividades relacionadas con la marcha y desarrollo del Congreso.

c) Ordenar, de acuerdo con el Comité de Programa de la Asociación Pan Americana de Oftalmología, las sesiones científicas, disponiendo el orden de presentación de los trabajos y comunicaciones.

d) Invitar a participar en el Congreso a oftalmólogos, clínicas, hospitales e instituciones científicas vinculadas con la oftalmología.

e) Nombrar miembros honorarios a los médicos más destacados de la oftalmología Mundial, invitándolos a tomar parte en las actividades del Congreso.

Artículo 6.—La cuota de inscripción será de 25 dólares para los miembros titulares que pertenezcan a la Asociación Pan Americana de Oftalmología; 30 dólares para los miembros titulares que no pertenecen a la Asociación y 15 dólares para los miembros adherentes.

Artículo 7.—Las actividades del Congreso serán de los siguientes órdenes:

a) Científicas.

b) Sociales.

b) Técnicas - comerciales.

Las actividades científicas consistirán:

1º—Presentación y discusión de temas oficiales.

2º—Presentación y discusión de temas libres.

3º—Exhibición de material de carácter científico.

4º—Exhibición de películas científicas sobre temas oftalmológicos.

5º—Discusión de los informes presentados por los distintos Comités de la Asociación Pan Americana de Oftalmología.

6º—Exposición de literatura oftalmológica. Las actividades sociales, a las cuales tienen acceso todos los miembros del Congreso, tienen por objeto lograr un acercamiento de los oftalmólogos de todos los países.

Las actividades técnicas-comerciales, estarán encaminadas a presentar los adelantos técnicos de la Oftalmología.

Artículo 8.—Los idiomas oficiales del Congreso, de acuerdo con los Estatutos de la Asociación Pan Americana de Oftalmología, serán Castellano, Inglés y Portugués.

Artículo 9.—Los temas oficiales serán presentados en sesiones públicas por sus autores, de acuerdo con el orden fijado por el Comité de Programa. Sólo pueden intervenir en ellos como ponentes o comentaristas los miembros honorarios o titulares.

Artículo 10.—Los autores de ponencias, los participantes en los Symposiums ó en la exposición científica deberán presentarse personalmente o por representación en el lugar y hora fijada al Comité de Programa, o presentar una excusa aceptable por lo menos siete días antes del Congreso. El Comité de Programa considerará toda infracción a esta regla en la preparación de futuros programas.

Artículo 11.—El Comité de Programa dará preferencia a los temas oficiales y serán tratados en la misma sesión y local que el tema oficial, previa calificación del moderador de este último. El resto de los temas libres serán calificados por los miembros del Comité de Programa, quienes se reservan el derecho de selección de ellos.

Artículo 12.—Los requisitos para la aceptación de un trabajo serán los siguientes:

a) Los temas oficiales y libres deben acompañarse de un resumen de 400 palabras como máximo, en su idioma original y uno de los otros idiomas oficiales del Congreso.

Los trabajos y sus resúmenes deben estar en poder del Comité Organizador Chileno antes del 30 de mayo de 1955. El no cumplimiento de este requisito, elimina la presentación del trabajo y su inclusión en el Programa y en las Memorias del Congreso.

b) Los temas oficiales serán presentados en forma de "Symposium" estando a cargo de cada subtema un relator, que dispondrá de 15 minutos para la presentación del resumen. El moderador hace una exposición general previa del tema durante 5 minutos y después da la palabra a los colaboradores, siendo responsable que no ocupen más del tiempo permitido. Al terminar todos los relatores, viene la discusión libre, en la cual se puede intervenir por una sola vez y por no más de 3 minutos. El moderador termina con un resumen final y con las conclusiones, para lo que dispone de 20 a 30 minutos. Se pide que los moderadores cambien impresiones personales o por correspondencia con los relatores para lograr unidad de conjunto.

c) Los temas libres serán expuestos por sus autores en un tiempo de 10 minutos. Los comentarios serán en número indeterminado, siendo requisito indispensable que los comentaristas se inscriban para su discusión en la mesa directiva de la sesión y dispondrán de 5 minutos y el autor de 10 minutos para contestar. Cada congresista podrá presentar un solo tema que no haya sido publicado con anterioridad al Congreso.

Los trabajos serán publicados íntegramente en las Memorias del Congreso.

Artículo 13.—Los trabajos enviados en el plazo correspondiente y no presentados por sus autores, serán solamente publicados en las memorias del Congreso, sus autores recibirán éstas.

Artículo 14.—En las memorias del Congreso los trabajos serán publicados en su idioma original, acompañados de resúmenes en los otros idiomas oficiales del Congreso.

Artículo 15.—El Comité Organizador Chileno queda facultado para no publicar los trabajos que no cumplan estos requisitos.

Artículo 16.—La cancelación de las cuotas de inscripción al Congreso se iniciará con un año de anticipación a la fecha de apertura.

Artículo 17.—Además de las actividades científicas, sociales y técnico-comerciales, se deberán celebrar las siguientes:

a) Asamblea general preparatoria.

b) Sesión de apertura.

c) Sesiones administrativas de los distintos Comités de la Asociación Pan Americana de Oftalmología.

d) Comité de Prevención de la ceguera.

e) Asamblea plenaria administrativa.

f) Sesión de clausura.

Artículo 18.—Los informes y los trabajos, con los correspondientes resúmenes, deben ser enviados por triplicado al Secretario General Dr. René Contardo (Huérfanos 930 - Of. 74. Santiago de Chile).



## SOCIEDAD CHILENA DE OFTALMOLOGIA

Fundada el 21 de Octubre de 1931

### DIRECTORIO PARA 1954-1955

*Presidente:* Dr. Alberto Gormaz B.  
*Vicepresidente:* Dr. Miguel Millán A.  
*Secretario:* Dr. Carlos Charlín V.  
*Prosecretario:* Dr. José Espíldora-Couso.  
*Tesorero:* Dr. Abraham Schweitzer S.

### SOCIOS HONORARIOS

Prof. Dr. Juan Thierry, P. Dinamarca 399, Valparaíso.  
Dr. Hermenegildo Arruga, P. Méndez Vigo 3, Barcelona, España.  
Dr. Ramón Castroviejo, 9 East. 91 St. Street, N. York, USA.  
Dr. Adrián Thuyl, Calle Blanco 1041, Valparaíso.  
Prof. Dr. Jorge Malbrán, Juncal 1330, B. Aires, Argentina.  
Prof. Dr. Edmond Velter, 42 Av. President Wilson, París XVI, Francia.  
Prof. Dr. Rudolf Thiel, Frankfurt, Alemania.  
Prof. Dr. G. P. Sourdille, Nantes, Francia.

### SOCIOS CORRESPONDIENTES

Prof. Dr. Miguel A. Branly, 157 calle P. Vedado, Habana, Cuba.  
Prof. Jorge Valdeavellano, Girón Arequipa 149, Lima, Perú.  
Prof. Dr. Jesús M. Penichet, Calle 10, N° 352, Vedado, Habana, Cuba.  
Prof. Moacyr E. Alvaro, 1151 Rua Consolasao, Sao Paulo, Brasil.  
Dr. Tomás R. Yanes, L. y 25 Vedado, Habana Cuba.  
Dr. Gilberto Cepero, calle L N° 353, Vedado, La Habana, Cuba.  
Dr. Lorenzo Comas C., Calle N° 451, Vedado, Habana, Cuba.

### SOCIOS FUNDADORES

Prof. Dr. Carlos Charlín Correa (†).  
Prof. Dr. Italo Martini Z., Calle Pedregal 216, Santiago.  
Prof. Dr. Cristóbal Espíldora Luque, Calle Sta. Lucía 234, Santiago.  
Prof. Dr. Germán Stölting, Merkelstrasse 5, Göttingen, Alemania.  
Prof. Juan Verdaguer P., Calle Marcoleta 485, Santiago.  
Dr. Santiago Barrenechea A., Calle Agustinas 715, Santiago.  
Dr. Heberto Mujica, Avda. General Bustamante 78, Santiago.  
Dr. Daniel Amenábar Ossa, Calle Moneda 973, Santiago.  
Dr. Luis Vicuña Vicuña, Calle Condell 1231, Valparaíso.

- Dr. Adrián Borgoño Donoso, Calle Valdivia 1048, Punta Arenas.  
 Dr. Abraham Schweitzer, Avenida Holanda 1512, Santiago.  
 Dra. Ida Thierry, Calle Santa Lucía 344, Santiago.  
 Dr. Raúl Costa Lennon, Calle Estado 360, Santiago.  
 Dr. Carlos Camino Pacheco, Calle Huérfanos 972, Santiago.  
 Dr. Víctor Villalón (†).  
 Dr. Daniel Prieto (†).

## SOCIOS TITULARES

- Dr. Román Wygnanki, Calle Teatinos 446, Santiago.  
 Dr. René Contardo A., Calle Huérfanos 930, Santiago.  
 Dr. Evaristo Santos G., Calle Huérfanos 972, Of. 302, Santiago.  
 Dr. Alberto Gormaz B., Huérfanos 521, Santiago.  
 Dr. Mario Amenábar P., Calle Moneda 973, Santiago.  
 Dr. Gmo. O'Reilly, Calle Chacabuco 361, Concepción.  
 Dra. Laura Candia de Alba, Avenida Portugal 1288, Santiago.  
 Dr. René Brücher Encina, Calle Huérfanos 578, Santiago.  
 Prof. Dr. Juan Arentsen Sauer, Calle Agustinas 1141, Santiago.  
 Dr. Arturo Peralta Guajardo, Calle Estado 42, Santiago.  
 Dr. Alfonso Jasmen González, Calle Ahumada 24, Santiago.  
 Dr. Abel Jarpa Vallejos, Calle Libertad 789, Chillán.  
 Dr. David Bitrán, Calle D. F. Sarmiento 303, Santiago.  
 Dr. Adrián Araya Costa, Avenida General Bulnes 139, Santiago.  
 Dr. Alfredo Villaseca E., Calle Ahumada 312, Santiago.  
 Dr. Miguel L. Olivares, Calle Londes 43, Santiago.

## SOCIOS ADHERENTES

- Dr. Miguel Millán A., Calle Huérfanos 539, Santiago.  
 Dr. Juan Garafulic, Avenida General Bustamante 176, Santiago.  
 Dr. Francisco Bernasconi, Calle 1 Oriente 1266, Talca.  
 Dr. Juan Francia Pérez, Calle Orella 738, Iquique.  
 Dr. Carlos Charlín Vicuña, Calle Mac-Iver 175, Santiago.  
 Dr. Hernán Brinck M., Calle Monjitas 578, Santiago.  
 Dr. Michel H. Mehech, Avenida Paraguay 490, Santiago.  
 Dr. Gabriel Moya P., Avenida J. M. Carrera 237, Santiago.  
 Dr. Fernando González Simón, Pl. Perú 133, Concepción.  
 Dr. Guillermo Mena Saavedra, Calle Independencia 1936, Valparaíso.  
 Dr. Daniel Santander Guerrero, Calle Picarte 865, Valdivia.  
 Dr. Raúl Morales Rodríguez, Calle M. Montt 404, Temuco.  
 Dr. Ernesto Oliver Schneider, Calle A. Pinto 240, Concepción.  
 Dr. Gustavo López P., Calle Monjitas 843, Santiago.  
 Dr. Gastón Lama S. M., Calle Huérfanos 786, Of. 704, Santiago.

- 
- Dra. Victoria Tobar, Calle Agustinas 925, Of. 541, Santiago.  
Dra. Rufina Echeverría, Calle Santo Domingo 2132, Santiago.  
Dr. Antonio Jaluff Ch., Calle Huérfanos 521, Santiago.  
Dr. Osvaldo Pazols M., Calle Ahumada 312, Santiago.  
Dr. Waldo Inostroza C., Calle Huérfanos 786, Of. 704, Santiago.  
Dr. Alejandro Uribe, Calle Lord Cochrane 398, Valparaíso.  
Dra. Victoria Tobar, calle Agustinas 925, Ofic. 541, Santiago.  
Dra. Elcira Pinticart de W., Calle José M. de la Barra 480, Santiago.  
Dra. W. Manosalva, Calle General Bari 149, Santiago.  
Dr. Marcelo Zimmend, Calle Huérfanos 757, Santiago.  
Dr. Adolfo Guttman, Avenida Guayaquil 536, Santiago.  
Dr. Sergio Vidal C., Calle Latorre 2850, Antofagasta.  
Dr. Guillermo Grant, Calle San Martín 487, Concepción.  
Dr. Federico Bucher, Calle Rancagua 235, Puerto Montt.  
Dr. Adolfo Weinstein, Calle Condell 1190, Valparaíso.  
Dr. Sergio Beltrán S. M., Calle Huérfanos 539, Santiago.  
Dr. Jorge Silva F., Calle Eusebio Lillo 515, Santiago.  
Dr. José Vizcarra C., Avenida Salvador 300, Santiago.  
Dr. Raúl Valenzuela, Calle Agustinas 715, Santiago.  
Dr. Eduardo Pérez-Villegas, Calle EE. UU. N° 218, Depto. 7, Santiago.  
Dr. Galo García Swart., Serv. Oftalm. Hosp. San Borja, Santiago.  
Dra. Graciela Chávez Sepúlveda, Serv. Oftalm. Hosp. San Borja, Santiago.  
Dr. José Espíldora-Couso, Calle Sta. Lucía 234, Santiago.  
Dr. Oscar Ham G., Hospital San Juan de Dios, Santiago.  
Dr. Humberto Negri Ch., Hospital Clínico J. J. Aguirre, Santiago.  
Dr W. Rojas Echeverría, Hospital J. J. Aguirre, Santiago.

---

Toda correspondencia relacionada con la Sociedad Chilena de Oftalmología debe dirigirse a Casilla N° 13017, Providencia, Santiago de Chile.

---

## SOCIEDAD CHILENA DE OFTALMOLOGIA

Sesión inaugural 31 de marzo de 1954.

En el local de costumbre. Se abre la sesión a las 20 horas.

Preside: Dr. Juan Verdaguer.

Secretario: Dr. A. Araya.

Asisten: 33 socios.

*ACTA:* Se aprueba la anterior sin modificaciones.

*Asuntos varios:* 1º. "Próximo Congreso Meridional Sudamericano de Oftalmología", del 9 al 11 de junio de 1954.

La designación del tema oficial y probables concurrentes se comunicarán oportunamente. Existen probabilidades de "temas libres".

2º. "Premio Prof. Dr. Carlos Charlín C.", que ha sido donado por el Dr. Carlos Charlín V. en memoria de su padre y que consiste en una obra científica y un diploma, creado para distinguir al mejor trabajo científico que se presente a las Jornadas Oftalmológicas Nacionales. Ha sido otorgado al Dr. Guillermo O'Reilly por su trabajo "Extracción neumática de la Catarata" que presentó a las Primeras Jornadas Oftalmológicas Nacionales realizadas en Concepción. (13 al 15 de noviembre de 1953).

*ELECCION DE DIRECTORIO DE LA SOCIEDAD CHILENA DE OFTALMOLOGIA* por el período de 1954-55. Existiendo "quórum" suficiente (33 votantes) se procede a votación.

*RESULTADOS:* *Presidente,* Dr. Alberto Gormaz B. (26 votos).

*Vicepresidente,* Dr. Miguel Millán A. (30 votos).

*Secretario,* Dr. Carlos Charlín V. (31 votos).

*Tesorero,* Dr. Abraham Schweitzer S. (31 votos).

*Prosecretario,* Dr. José Espildora-Couso (17 votos).

Acto seguido la nueva mesa se hace cargo de sus funciones. Dr. Olivares: pide la palabra y hace un conceptuoso elogio de la labor cumplida durante el período 1952-1954 de la mesa directiva que cesa en sus funciones y propone un voto de aplauso al terminar por los Dres. Verdaguer y Araya.

*TEMA:* 1º. "Cloroma" (Caso Clínico). Presentado por el Dr. Eduardo Pérez Villegas. Se trata de un enfermo de 13 años procedente del Puerto de San Antonio que acusaba desde hacía 2 ó 3 semanas visión borrosa y diplopia; además cefaleas, vómitos y otalgia izquierda. Al examen físico: palidez verdosa ("facie cloromatosa") leve exoftalmo izquierdo, estrabismo convergente de 15º (parálisis músculo recto externo izquierdo); oftalmoscópicamente leve hiperemia con hemorragia para-papilar izquierda. VOI 5/7.50 que después empeoró a m. m. Igualmente se acentuó la ectasia papilar izquierda. Rx orbitaria (-); Ex. Otorrinológico: o otitis crónica bilateral; Ex. Neurólogo: no pudo realizarse. En Medicina Interna se hizo el diagnóstico de Leucemia Mieloblástica aguda y Cloroma, no pudiéndose obtener la confirmación absoluta de este último diagnóstico porque su seguridad se obtiene con el examen histopatológico el que no pudo realizarse por haber solicitado el alta los familiares del paciente. En la presentación de este caso el Dr. Pérez mostró un estudio hematológico completo del enfermo.

*DISCUSION:* El Dr. Beltrán recuerda haber presentado a la Sociedad en 1952 un caso típico de cloroma con todo el conjunto de complicaciones y que terminó por la perforación de ambos globos oculares, caso que fué finalmente confirmado por la necropsia.

El Prof. Espildora-Luque insinúa a la Mesa que solicite a los socios que desean inscribirse con algún trabajo para la próxima sesión, lo hagan desde ya, con el objeto de confeccionar la Tabla; proposición que es aceptada.

Se inscriben: Prof. Espildora-Luque: "Evolución clínica de un Síndrome Quiasmático".

Dr. A. Schweitzer. Caso Clínico: "Neuritis Óptica Bilateral".

Se levanta la sesión a las 21:15 horas.

Sesión Ordinaria del 29 de abril de 1954

Se abre la sesión a las 19.35 horas.

Preside: Dr. Alberto Gormaz (Presidente).

Secretario: Dr. Carlos Charlín V.

*Lectura del Acta de la Sesión anterior:* Se aprueba sin modificación.

*Correspondencia:* Recepción de la Escritura Notarial del Acta de Constitución de la Sociedad Chilena de Oftalmología (Notaría Armando Briones Sepúlveda, 8 de abril de 1954). Programa del LXI de la Sociedad Francesa de Oftalmología (23 al 27 de mayo de 1953), enviado por el Secretario Dr. M. Kalt.

*Asuntos varios:* Se pone en antecedente de los socios que el Dr. A. Araya ha entregado el siguiente material de secretaría de la Sociedad: 1 Mimeógrafo (Speed-O-Print Modelo N.º 121695); libros de Actas y Archivos de correspondencia. También se informa que para una mejor regularización postal de la Sociedad se ha adquirido una casilla de Correo (N.º 13017, Providencia).

*Tabla.—*1º. "Evolución Clínica de un Síndrome Quiasmático". Prof. Espildora-Luque.

2º. "Un Caso Clínico" (Neuritis Óptica Bilateral). Dr. A. Schweitzer.

3º. "Del diagnóstico precoz del Síndrome de Sjogren". Dres. A. Gormaz y L. Godoy

4º. "Intubación de la Vía Lagrimal", (nuestra primera experiencia). Dres. J. Espildora-Couso, J. Vizcarra Ch. y C. Prudencio.

*Asistens* Dres. Araya, Arentsen, Beltrán, Barreau, Dra. Candia, Dres. Contardo, Camino, Charlín V., Espildora-Luque, Espildora-Couso, Godoy, Gormaz, Lama-San Martín Melech, Millán, Pazols, Prudencio, Silva, Schweitzer, Dra. Thierry, Dres. Valenzuela, Verdagner, Villaseca, Vizcarra, Wygnanki y Ziemend.

*Temas:* 1º. "Evolución Clínica de un Síndrome Quiasmático": Enfermo de 34 años cuya evolución y dificultades de diagnóstico etiológico presenta caracteres poco comunes y dignos de ser conocidos por apartarse de la forma habitual. Como es lo corriente en éstos, una vez iniciado el cuadro quiasmático sea por tumor hipofisario, meningioma o aracnoiditis, el proceso avanza poco a poco hasta la ceguera total y definitiva si antes un tratamiento quirúrgico no ha puesto remedio a los avances del mal. El diagnóstico oscila entre una esclerosis en placa y una aracnoiditis secundaria a inflamación con retención del seno esfenoidal como lo comprueban antecedentes clínicos y radiológicos. El enfermo ha rechazado la trepanación esfenoidal.

2º. (Neuritis Óptica Bilateral). *Un Caso Clínico.* Se presenta un enfermo con una alteración del polo posterior que fué considerada como edema papilar por lo cual se llegó a hacer una ventriculografía que resultó normal. Sólo la evolución posterior y la aparición de signos de iridociclitis permitió hacer el diagnóstico de neuritis bilateral por uveitis posterior que luego se hizo anterior. Se destaca las dificultades que entraña en ciertas oportunidades el diagnóstico diferencial entre neuritis óptica y edema papilar y además se hace notar un aparente aumento de casos de uveitis posteriores y neuritis con etiología indeterminable y que podrían corresponder a procesos virales.

3º. "Del Diagnóstico precoz del Síndrome de Sjogren". Estudio cuantitativo de la secreción lagrimal mediante el test de Schirmer Standard modificado con cocaína en 603 enfermos del Policlínico de Ojos y de Medicina del Hospital Salvador. Por practicársele dos determinaciones en cada ojo el test Standard de Schirmer y el con cocaína resultaron 2.412 determinaciones. Además se controlaron 229 pacientes al Biomicroscopio haciendo sucesivamente tinciones con

fluoreceína y Rosa de Bengala, lo que arrojó 916 controles. Concluyen los autores que la modificación propuesta por ellos rebaja la cantidad de lágrimas con respecto al test Standard y que éste como su modificación, tienen un valor inferior al examen con tinciones vitales al Biomicroscopio en el diagnóstico precoz del Síndrome de Sjogren.

4º. "*Intubación de la Vía Lagrimal*". Los A. A. presentan 30 casos de obstrucciones de la vía lacrimo-nasal, practicando una incisión vertical en la cara anterior del saco, previo sondaje y dilatación del conducto lagrimal. El postoperatorio inmediato fué absolutamente tranquilo no apreciándose más que un edema palpebro-yugal de rápida resolución. De los 30 casos intervenidos 15 (4 meses); 11 casos están fracasados y 4 enfermos no ha acudido a control después del alta. Los autores concluyen que los resultados más favorables los han obtenido en casos de ectasias saculares, no así en las obstrucciones simples de la vía lagrimal y en las dacriocistitis fistulizadas.

Antes de levantar la sesión, el señor Presidente en elocuente improvisación agradece a nombre del nuevo Directorio de la Sociedad la confianza depositada y espera que con la colaboración de todos se pueda continuar la buena marcha trazada por sus antecesores.

Se levanta la sesión a las 21.15 horas.

#### SOCIEDAD CHILENA DE OFTALMOLOGIA

*Reunión de Directorio.— 5 de mayo de 1954*

A las 20 horas en la oficina del señor Presidente se reúnen: Dr. Gormaz (Presidente); Dr. Millán (Vicepresidente); Dr. Schweitzer (Tesorero); Dr. Charlín (Secretario); Prof. Verdaguier (Director de los Archivos Chilenos de Oftalmología) y Dr. Espildora-Couso (Prosecretario).

Se tratan los siguientes puntos:

I.—*Estudio del balance de la Revista*: correspondiente a los números 26-27; 28-29 y 30. Estudio de gastos de impresión y despacho. Financiamiento para el futuro en vista de las nuevas alzas registradas (33% en presupuesto de talleres gráficos). El Tesorero de la Sociedad estima que por ser la Revista su órgano oficial y tratarse de un déficit pequeño, la Sociedad en cierto modo está obligada a prestar ayuda financiera. Los demás miembros del Directorio participan del mismo criterio.

II.—*Material existente en las casas Ópticas*: Se acuerda solicitar un informe de la Fábrica Nacional de Lentes (F. A. M. A. E.) sobre su variedad, cantidad y volumen de producción, tanto en cristales como marcos. Igualmente solicitar a la Asociación de Ópticos un pronunciamiento oficial sobre disponibilidades y necesidades de las casas del ramo, para dirigir a CONDECOR una nota pidiendo reconsideración en el sentido de ampliar las previas concedidas que resultan exiguas para las exigencias del país según antecedentes en nuestro poder.

III.—*Incumplimiento e irregularidad de los señores socios en el pago de cuotas*: Se acuerda aplicar el reglamento enviándoles previamente una nota recordatoria a los que estén atrasados en sus pagos.

IV.—*Prevención de la Ceguera en Chile*: El señor Presidente estima que no se ha hecho prácticamente nada en el país sobre este punto y por lo tanto cree de urgente necesidad materializar su creación para lo cual solicita la cooperación de los Profesores Martini, Espildora-Luque y Verdaguier y de los Dres. Olivares, Thierry y Charlín para que constituyan el comité organizador y como secretaria general se propone a la señora Ana Fabres de Gutiérrez.

Se levanta la sesión a las 21.15 horas.

**MANIFESTACION.**— El 5 de mayo del presente tuvo lugar en el Club de la Unión una comida por medio de la cual la Sociedad brindó un homenaje a los Dres. Verdaguier y Araya por su labor en ésta como Presidente y Secretario, respectivamente por los años 1952-1953 y

al Prof. Arentsen por haber recibido el título de Profesor Extraordinario de Oftalmología de la Universidad de Chile. Ofreció la manifestación el Dr. Gormaz, agradeciéndola el Prof. Arentsen.

#### SESION ORDINARIA DEL DIA 2 de junio de 1954

En el local de costumbre a las 19.25 horas, el señor Presidente abre la sesión.

*Asisten:* 24 socios.

*Acta de la sesión anterior:* se aprueba sin modificaciones.

*TABLA.— I. "Film sobre tratamiento ortóptico y quirúrgico del estrabismo"* (facilitado por el Departamento de Cine de la Embajada de los EE. UU.).

II. "*Glaucoma Paradojal*" (Caso Clínico). Dra. Thierry.

Refiere la historia clínica de una enferma de 32 años de edad con miopía alta y astigmatismo. Los exámenes de laboratorio y clínico general fueron negativos. Presentaba un glaucoma bilateral de evolución anormal, absoluto en el O. I. Fué tratada con Pilocarpina, Carbamil-Cholinay Dihidroergotamina. En su evolución se pudo constatar que al descender la tensión intraocular empeoraba considerablemente el campo visual y al subir la tensión éste mejoraba evidentemente. Los campos visuales no guardaban una relación apreciable con las variaciones de tensión y visión como lo demuestran una serie de 36 campos visuales y un diagrama. Este empeoramiento visual al bajar la tensión fué lo que decidió a no intervenir quirúrgicamente a la enferma, sólo últimamente se practicó una ciclodiatermia en cuadrante. El resultado postoperatorio ha sido halagador en cuanto a la visión se refiere, no así el campo visual que está más reducido. Termina la Dra. Thierry afirmando que un glaucoma en ojo único y reducido campo visual responde generalmente mal al tratamiento quirúrgico siendo aún más inquietantes los resultados en un caso como el descrito.

*Discusión* El Dr. Villaseca estima que habría sido interesante controlar el campo visual a la pantalla especialmente el central para encontrar una explicación a los cambios de la visión.

El Dr. Millán pregunta sobre la angioscopia, pues las alteraciones circulatorias podrían explicar estas modificaciones de la visión al bajar la tensión.

La Dra. Thierry responde que era normal la angioscopia practicada.

III.—*Esferofaquia, Ectopia cristaliniana y Braquidactilia* (Caso Clínico). Dr. Carlos Charlín V.

Estima de interés comunicar a la Sociedad este caso, tanto por su rareza clínica como por su evolución. Se trata de un paciente de 54 años cuya historia clínica se inicia en 1925 Esferofaquia, braquidactilia, últimamente ectopía lenticular y antecedentes positivos de consanguinidad de los padres. Se trataría de un Síndrome de Marchesani frustró por no haberse comprobado glaucoma. Después de extraído el cristalino más ectópico (O. I. miope de -7.D), pudo comprobarse la emetropía del ojo. Con lentes correctores de más 11 y más 14 D visión normal. Se agregan a la presentación fotografía del enfermo y del O. I. antes de la operación en el que es fácilmente visible el ecuador del cristalino descendido al límite horario de III a IX de la pupila. Se presentaron también los exámenes de laboratorio y endocrinológico, además de las radiografías de las extremidades.

*Discusión:* Dr. Millán. Se refiere a la relación que existe entre los dos síndromes, Marchesani y Marfán los cuales en su aspecto general obedecen a alteraciones del mesénquima y en cambio desde el punto de vista ocular afecta al cristalino cuyo origen es ectodérmico.

Dr. Charlín V. afirma que en estos casos existe una alteración de la zónula, la que tiene origen mesodérmico o mixto pudiendo ser ésta la explicación para la alteración del cristalino.

*Quedan inscritos los siguientes trabajos para la próxima sesión:*

"Radioterapia en Oftalmología". Dr. Mella.

"Plan de Oftalmología Preventiva". Prof. Arentsen.

A las 21.15 horas, se levanta la sesión.

## SESION EXTRAORDINARIA EN HONOR DEL PROF. G. E. JAYLE

22 de junio de 1954. En el local de costumbre y a las 19.35 horas, ante numerosa asistencia, el señor Presidente abre la sesión.

El Prof. Jayle de Marsella fué presentado por el Prof. Espíldora-Luque quien dió a conocer la calidad científica del ilustre representante de la Oftalmología francesa, mencionando su obras y publicaciones científicas y terminó por manifestar que la visita del Prof. Jayle era doblemente grata por ser espontánea y además, traernos el aporte valioso de su experiencia y conocimiento, lo que significaba un efectivo acercamiento científico y cultural.

El Prof. Jayle se refirió en la primera parte de su conferencia, a interesantes estudios que está efectuando para determinar el grado de permeabilidad capilar en el glaucoma crónico y en la catarata. Es partidario de explorar esta función en zonas corporales extensas, para lo cual eligió uno de los miembros inferiores del paciente. Se practican en primer término punaduras intradérmicas de histamina, hechas a niveles diferentes desde el muslo a la punta del pie. Se hace posteriormente una inyección infrafemoral de fluoresceína y se toma el tiempo que tarda en colorearse la pápula más periférica (tardando 5" - 10" - 30"). Más importante que el tiempo es el grado de coloración que toman las pápulas, determinada por inspección y muy especialmente por método fotográfico. Sus estudios le han permitido deducir que la permeabilidad capilar está disminuída en el glaucoma. En los enfermos de catarata ha hecho una constatación semejante, hechos que afecciones de etiología desconocida puede constituir un punto de partida para nuevos estudios.

Luego se refirió a sus trabajos sobre la exploración de la visión nocturna por el cinematógrafo. Estos estudios lo han llevado a la conclusión que la visión nocturna, tal como la diurna, son procesos de elaboración mental que se pueden seguir mejor en el cinematógrafo que reproduce más de cerca las condiciones de la vida real; no así con los adaptómetros. Ha podido comprobarse que sujetos que tenían mala visión nocturna al adaptómetro no presentaban iguales alteraciones al cinematógrafo, lo que los hace aptos para desempeñar funciones que requieren empleo de visión escotópica muy desarrollada.

Termina la exposición refiriéndose al uso del curare en la operación de catarata. Procede en la siguiente forma: después de hecha la incisión, las suturas y las iriditomías, curariza al enfermo inyectando media unidad por kiló de peso corporal y por vía intravenosa. Si esta dosis no basta, sube a una unidad. El enfermo se ha sometido previamente a una medicación sedante intensa y se le ha practicado un barrage del orbicular con novocaína y alcohol absoluto al 10%. La hipotonía que se consigue con el curare es constante, inmediata y sumamente intensa.

Proyecta en seguida un film en que se demuestra cómo la intensa hipotonía permite ejercer toda la presión necesaria para la extracción sin que haya peligro de pérdida de vítreo. Dice el Prof. Jayle que al filmarse la película, de intento exageró algunas maniobras para demostrar la gran seguridad que da el método.

A las 21.15, horas se levantó la sesión.

Posteriormente la Sociedad Chilena de Oftalmología lo agasajó con una comida en el Club de la Unión. Ofreció la manifestación el señor Presidente, Dr. Alberto Gormaz B., agradeciéndola el festejado.



#### IV SESION ORDINARIA DEL 30 DE JUNIO DE 1954

A las 19.45 horas, en el local de costumbre, el señor Presidente abre la sesión.

Se da lectura al acta de la sesión anterior.

Asisten: Dres. Arentsen, Bitrán Brucher, Contardo, Espíldora-Luque, Espíldora-Couso García, Gormaz, Ham, Inostroza, Jaluff, Lama San Martín, Olivares Mehech Pazols, Peñalta, Santos, Dra. Thierry, Dr. Valenzuela, Verdaguer, Pérez, Villaseca, Wygnanski y Charlín.

Correspondencia: Carta de la Sociedad Chilena de Radiología, comunicando la constitución de su nuevo Directorio.

Carta del Dr. M. L. Olivares (Secretario de la S. O. S. A. H. en Chile) solicitando al Directorio que le designe un reemplazante temporal por ausentarse al extranjero.

Tabla: *RADIOTERAPIA EN OFTALMOLOGIA*. Dr. Manuel Mella Veloso.

La exposición comprendió los fundamentos físicos, biológicos y clínicos de las indicaciones de la radioterapia en las afecciones inflamatorias y neoplásicas del globo ocular y sus anexos.

En la irradiación de la zona orbitaria se emplean radiaciones penetrantes para tratar lesiones del polo posterior del ojo respetando algunos órganos radiosensibles como el cristalino que debe recibir dosis inferiores a la de una reacción de eitema para evitar la opacidad de este medio transparente. En las afecciones inflamatorias de la córnea, de las conjuntivas, de los párpados y también en los epitelomas palpebrales, se emplean las radiaciones de menor penetración. Con algunos radio-isótopos, como el S. R. 90 que emite radiaciones corpusculares, se puede suministrar sobre la córnea varios miles de unidades r, con la seguridad que el cristalino a pesar de encontrarse a una pequeña distancia, no alcanza a recibir una dosis que altere su estructura. Los efectos biológicos de las radiaciones sobre los diferentes tejidos que integran el globo ocular y anexos siguen los principios generales de la radioterapia haciendo algunas referencias sobre la gran sensibilidad de la córnea cuando por diferentes procesos patológicos se encuentra vascularizada. En estas condiciones los rayos ya sean Gammas o corpusculares, en menor dosis originan la obliteración de los vasos y por la radio-epitelitis del endotelio. Esta acción sobre los vasos es la base de la radioterapia aplicada antes o inmediatamente después de las queratoplastías en atención que los injertos de córnea tienen una evolución favorable cuando no están vascularizadas las zonas operatorias de la córnea.

Las indicaciones de la radioterapia pueden sintetizarse como sigue: Radioterapia antiinflamatoria en todos aquellos procesos refractarios al tratamiento hormonal o que por alguna causa especial éste se encuentre contraindicado. En las trombosis de las venas retinales, cuando las dosis corrientes de 20 a 30% H. E. D. repetidas tres o cuatro veces a través de la córnea, a intervalos de una semana con rayos blandos, no tuvieron resultados favorables, se puede indicar dosis mayores, 300 U. r. con radioterapia penetrante por vía naso-orbitaria del lado opuesto y lateral del lado afectado, hasta completar una cantidad de 1.000 r. a nivel de la retina. En los retinoblastomas las dosis a nivel del tumor fluctúan de 3.000 a 3.500 U de rayos penetrantes dirigidos lateralmente en haces estrechos que deben pasar en un plano posterior a la córnea y al cristalino. Esta dosis se distribuye en un tiempo de 3 a 4 semanas.

En los epitelomas de los párpados se puede suministrar fácilmente de 3 a 5.000 U r. internacionales en un tiempo de 3 a 4 semanas, con protección completa del globo ocular por medio de láminas de plomo revestidas de un material acrílico que absorbe la radiación característica del plomo que se coloca debajo del párpado, sin mayores reacciones locales o generales del paciente.

Posteriormente se refiere a la b-terapia del Stroncio.

Trata en seguida sobre la Bomba de Cobalto presentando un modelo a los asistentes. Tiene como base el producir radiaciones que pasan a través de un campo magnético y éstas tienen la ventaja de permitir irradiar lesiones de foco pequeño como en el caso de los gliomas, pues no producen radiaciones de penumbra que irían a lesionar órganos vecinos.

Al final de su disertación el Dr. Mella presentó algunos diagramas, láminas y fotografías de pacientes que habían recibido por diferentes condiciones patológicas, importantes dosis de Roentgenerapia sobre la córnea, retina y zonas palpebrales.

*Discusión:* El Dr. Lama San Martín, desea conocer la equivalencia de las dosis r. con la H. E. D., también pregunta sobre el resultado de la radioterapia en las queratitis parenquimatosas.

*Prof. Arentsen:* Desea saber si es necesario indicar las dosis al radioterapeuta cuando le envía algún paciente para su tratamiento.

*Dr. Villaseca:* Felicita a la mesa directiva por la iniciativa de invitar a otros especialistas a dar charlas en nuestra Sociedad. También desea conocer las referencias del Dr. Mella sobre el uso de los Rayos Bucki.

*Dr. Gormaz:* Pregunta si se afirma todavía sobre la radiosensibilidad diferente de los baso y espinocelulares.

*Dr. Mella:* Al Dr. Lama las equivalencias son diferentes: si es radioterapia profunda, la H. E. D. equivale a 800 r.; si es superficial corresponde a 300 r. Hay que hacer la reducción del 20%. Si es b-terapia ésta es igual a 1.300 r.

*Al Dr. Arentsen:* considera preferir las dosis indicadas por el oftalmólogo, sujeta siempre a sufrir algunas modificaciones por el radioterapeuta.

*Al Dr. Villaseca:* los rayos por él aludidos los usan en Suiza contra los hemangiomas, sobre todo en la mancha vinosa. No tienen gran experiencia con ellos.

*Al Dr. Gormaz:* Los tumores baso-celulares necesitan menos radiaciones que los espinocelulares.

*Dra. Thierry:* Pregunta al Dr. Mella sobre su experiencia y resultados de la radioterapia en las trombosis venosas retinales. Desea conocer si las dosis necesitan ser mayores que las que actualmente se usan.

*Dr. Mella:* Considera que las dosis actuales son insuficientes y cita un caso del Prof. Verdager que se indicaron dosis correspondientes a la mitad de una dosis tumoral, de ahí que considera importante subir la dosis.

*Prof. Espildora-Luque:* Cree que las cataratas por Rx son raras con las dosis actualmente usadas. Además los resultados en las trombosis piensa que son pobres.

*Prof. Verdager:* Recuerda el caso de una hemorragia vítrea en un arterioesclerótico que se aplicaron 3.500 r. en total, con dosis de 300 r. diarios.

*Dr. Contardo:* Estima que los resultados de sus casos de trombosis venosa tratados con radioterapia han sido excelentes. Además pide que los oftalmólogos se pongan definitivamente de acuerdo acerca de las dosis; la H. E. D. como designación pasó a la historia.

*Dr. Lama San Martín:* Pregunta sobre el resultado de la radioterapia en los pterigiones.

*Dr. Mella:* En pterigiones demasiado engrosados prefiere la cirugía y en los delgados la radioterapia. Considera ideal el tratamiento combinado.

*Prof. Verdager:* Es partidario del tratamiento combinado y alude a un trabajo presentado por el Dr. Moacyr Alvaro sobre 200 casos de pterigiones operados y luego irradiados con sólo cuatro recidivas. Este autor también irradia los casos recidivados.

Luego el señor Presidente felicita al Dr. Mella a nombre de la Asamblea por su exposición la que considera muy ilustrativa y de gran provecho.

A continuación el señor Presidente presenta a la Asamblea al Dr. Humberto Escapini de la República del Salvador, Prof. de Oftalmología de la Escuela de Medicina del Salvador y Presidente de la Sociedad de Oftalmología Centro-Americana y de Panamá quien se encuentra de paso en Santiago.

El Dr. Escapini fué especialmente invitado a esta sesión y accedió gustoso a comunicarnos su experiencia sobre *Queratoplastias*.

Su exposición fué ilustrada por una extensa documentación fotográfica en colores de gran calidad técnica. A medida que se proyectaban los diapositivos, el Dr. Escapini daba una información de los antecedentes clínicos de cada caso.

Puntualizó, además, el cuidado que debe observarse para obtener la córnea del ojo donante de no traumatizar los labios con las pinzas al pasar las suturas. Usa catgut o seda 6 ceros. Las suturas de contención han sido abandonadas prácticamente hoy día. También estima que la queratoplastia lamelar a perdido terreno con el uso actual de la cortisona. En cuanto al número de suturas, ello dependerá del diámetro o tamaño del injerto; si éste es de 5 mm. más o menos se colocan ocho puntos. En los totales o extensos su número puede llegar a 20, 25, recordando los casos referidos por el Dr. Castroviejo en el Congreso Internacional de Londres de 1950.

Para la queratoplastia lamelar su profundidad dependerá de la extensión de la lesión cuyo buen control al biomicroscopio es indispensable. Recomienda los trépanos micrométricos de Castroviejo.

En el queratoconus y el pterigion esta queratoplastia da resultados brillantes.

Se levanta la sesión a las 21.25 horas.

## REVISTA DE REVISTAS

### LA ANESTESIA GENERAL Y LA CURARIZACION EN OFTALMOLOGIA

G. E. Jayle (Marsella) .....

L'Année Thérapeutique en Ophtalmologie III, 121-133, 1952.

La anestesia retrobulbar tiene inconvenientes: el hematoma y el edema retrobulbares, la inmovilización insegura del ojo y la molestia de las inyecciones (anestesia y aquinesia).

#### 1.—LA ANESTESIA GENERAL

La inyección endovenosa es inadecuada por no permitir su uso prolongado y por insegura; la anestesia por inhalación se desecha por inadecuada. El método indicado sería, pues, el de circuito cerrado: permite controlar bien la dosis del anestésico y la oxigenación. El autor la usa desde 1948, empleando cualquier gas.

**TECNICA.**—Preparación preoperatoria con barbitúricos la víspera y unas horas antes de la intervención. Atropina (1|4-1|2 mg.) 15 a 20 min. antes.

Pentotal endovenoso (20-30 cg.) para provocar la pérdida de la conciencia. D-Tubocurarina (15-25 mg.) por la misma vía; actúa a los 4 min. Oxigenación con máscara y nueva dosis de pentotal para intubar con sonda traqueal, a través de la cual se administra la anestesia por inhalación.

La aquinesia palpebral con solución de alcohol al 10-15% en suero fisiológico es de capital importancia para el post-operatorio.

**INCONVENIENTES.**—Son de poca importancia. Ellos son: la demora de los preparativos si el equipo no cuenta con todas las comodidades; los pequeños movimientos de la cabeza y tos del enfermo (poco frecuentes); mayor sangramiento y vómitos post-operatorio (sin consecuencias).

**VENTAJAS.**—Generalmente da mayor tranquilidad al enfermo y el silencio operatorio es absoluto.

**CONTRAINDICACIONES.**—Son de orden general. En el glaucoma se debe preferir la anestesia retrobulbar; en la catarata, la curarización, por dar mayor hipotonía.

**INDICACIONES.**—En niños: en intervenciones importantes y para exámenes prolijos de fondo de ojo (éter). En adultos: enucleaciones y evisceraciones, desprendimiento de retina, injerto de córnea, extracción de cuerpo extraño intraocular, heridas graves del globo, estrabismo, dacriocistorrinestomía e intervenciones importantes sobre la órbita y párpados.

#### 2.—LA CURARIZACION

Usa la técnica de Couadou y Campan (1952):

1) Premedicación: La noche anterior a la operación, Luminal 5-10 cg. y media hora antes, por vía intramuscular, la asociación de Dolosal (Dolental, Demérol) 75-100 mg., Fenegan 25-35 mg. y Atropina, 1|4 mg.

2) Instilación de cocaína-adrenalina en la conjuntiva, 1/2 hora antes de la intervención, una gota cada mín.; la solución es: clorhidrato de cocaína 5 gr., adrenalina al 1:1000; 5 gr. y agua destilada c.s. p. 100 gr.

3) Inyección endovenosa de 1/2 unidad de Intocostrine T por Kg. de peso, en el momento de incidir la córnea; después de un minuto, si es necesario, se puede aumentar la dosis hasta 1 U por Kg.

4) Bloqueo del facial previo a la curarización, con alcohol al 20% en Novocaína al 2% (van Lint).

La acción del curare, con hipotonía del globo, que dura unos 10 mi., es máxima en el momento de la extracción del cristalino.

**INCONVENIENTES.**—Son de escasa importancia. Ellos son: sensación de angustia por la parálisis de los músculos torácicos si la dosis inicial es alta; la aquinesia no es total, pero basta (salvo si no ha actuado bien la anestesia base o el curare); la hipotonía exagerada del globo puede dificultar la extracción del cristalino, y, lo más importante, su acción sólo dura 10 minutos.

**VENTAJAS.**—El silencio del globo y la hipotonía, que empieza al cabo de 1-2 min.

**INDICACIONES.**—Operación de catarata (o cuando se requiera un corto silencio del vítreo).

**CONTRAINDICACIONES.**—Son de orden general; grandes insuficiencias respiratorias, miastenia y en menores de 8 años.

Dr. Oscar Ham G.

## TRATAMIENTO DE LAS UVEITIS HIPERTENSIVAS

J. Francois (Gand)

*L'Année Thérapeutique en Ophthalmologie III, 121-133, 1952.*

En este síndrome la hipertensión de origen inflamatorio acompaña a la iridociclitis que le dió origen. Se debe empezar siempre por el tratamiento médico.

### A.—Tratamiento médico.—

I.—Medidas locales (Midriáticos, inyección retrobulbar de alcohol, y cortisona).

1.—Midriáticos: El autor usa prácticamente siempre atropina, porque baja la tensión (especialmente en la fase aguda) sin ofrecer riesgos; rompe e impide las sinequias, pone en reposo el iris y el cuerpo ciliar (es más importante atacar la inflamación que la hipertensión) y abre el ángulo.

Los mióticos, en cambio, frecuentemente no bajan la tensión en las formas agudas y subagudas, producen contractura del esfínter iridiano y del músculo ciliar y favorecen la exudación, lo que, junto con la miosis, ayuda a la formación de sinequias.

Cita autores que usan uno u otro fármaco, y otros que son eclécticos; Posner los alterna; Irvin emplea pilocarpina si no hay hiperalbuminosis del humor acuoso (tendencia a las sinequias).

Aconseja usar conjuntamente, al principio, adrenalina (gotas al 2% o subconjuntival 1/4 cc. al 10/100), reemplazable por neosinefrina, que no tiene fase hiperéfica posterior.

2.—Alcohol retrobulbar: 1-1.5 cc. de una mezcla (2 partes de alcohol absoluto con tres partes de novocaína al 4%), que al inhibir los reflejos vasculares actúa también como hipotonizante.

3.—Cortisona: Tiene acción antiinflamatoria y baja la tensión por disminuir la permeabilidad capilar exagerada, la infiltración y la exudación. Su uso debe ser precoz y local. Es más eficaz en las formas agudas.

II) Medidas generales (paraespecíficas o etiológicas).—Además aconseja el uso de

vitamina P y Rutina, calcio y heparina (para disminuir la permeabilidad capilar y la exudación).

*B.—Tratamiento quirúrgico.—*

Lo emplea sólo al fracasar el tratamiento médico, poniéndose a cubierto de una exacerbación de la inflamación, mediante el uso de Cortisona.

Por no ser mutilante ni ofrecer sangramiento, empieza por una ciclodiatermia retro-ciliar no perforante de Weekers, indicada en formas agudas y subagudas. Su efecto es transitorio pero suficiente.

Técnica: usa un electrodo de 0,75 mm. de diámetro y practica un collar de 12 a 20 aplicaciones transconjunciales a 7 u 8 mm. del limbo, coagulando a 90° durante 10 seg. cada punto. Da un 50-92% de éxito.

Cuando esta intervención fracasa (practicada una o más veces), recurre a la iridencleisis, que brinda una hipotonía inmediata, constante y duradera en la mayoría de los casos y es bien tolerada. Los resultados favorables varían entre 70 y 90% en las formas agudas (algo inferior en las fases subagudas y crónicas).

Técnica: practica una incisión "ab externo", dejando que el iris se hernie espontáneamente, lo desgarrar con dos pinzas en sentido meridional y luego extiende y separa ambos colgajos iridianos.

*Dr. Oscar Ham.*

A PROPOSITO DEL DIAGNOSTICO DIFERENCIAL ENTRE EL GLAUCOMA CRONICO SIMPLE Y EL GLAUCOMA CONGESTIVO NO INFLAMATORIO

*R. Weekers y E. Prijot (Lieja)*

*Annales d'Oculistique.—Julio, 1953.*

En el glaucoma crónico se involucran dos enfermedades totalmente diversas: el glaucoma crónico simple y el glaucoma congestivo. Cuando este último no es inflamatorio, las enfermedades se pueden confundir fácilmente.

Los autores hacen el diagnóstico diferencial: a) por la gonioscopia: en el glaucoma crónico simple el ángulo está abierto, en el congestivo estrecho o aparentemente cerrado entre las crisis hipertensivas, siempre ocluido en los períodos de las alzas tensionales; b) La medida de la resistencia al escurrimiento del humor acuoso. Esta medición, fácil de hacer con un tonómetro electrónico da los siguientes resultados: En el glaucoma crónico simple siempre está aumentada la resistencia a la expulsión del acuoso, en forma constante, en proporción a la altura de la curva tensional, pero existente hasta en los casos de glaucoma sin hipertensión. En el glaucoma congestivo existe dificultad a la eliminación del acuoso sólo durante las crisis hipertensivas. La pilocarpina en estos casos regulariza la curva de eliminación del acuoso, no así en el glaucoma crónico simple. c) Las curvas tensionales. Tomadas a distintas horas y en días saltados, con el enfermo realizando sus actividades normales, demuestran una gran variación entre las tensiones extremas en el glaucoma congestivo que puede ser hasta de 30 y más mm. de Hg. En el glaucoma crónico simple las variaciones son pequeñas, de 10 a 20 mm. de Hg., como máximo.

Los autores insisten en la importancia del diagnóstico del glaucoma crónico congestivo, los cuales en períodos iniciales presentan campo visual y fondos normales y sólo alzas tensionales pasajeras, que se delatan por ligero edema de la córnea, cierre del ángulo y obstáculo infranqueable a la eliminación del acuoso.

El diagnóstico diferencial entre ambos tipos de glaucoma tiene gran interés práctico, pues la terapéutica difiere. La ciclodiatermia indicada para ciertos casos de glaucoma simple, fracasa en los congestivos. La iridectomía es inoperante en el glaucoma crónico simple, pero efectiva en el congestivo.

*Dr. Juan Verdaguer.*

## LAS RETINOPATIAS HIPERTENSIVAS

J. Francois, G. Verriest y G. Mortiez (Gantes).

Annales d'Oculistique. Enero de 1953. Pág. 62.

Los autores han tratado cuatro casos de hipertensión maligna por la piretoterapia con vacuna tífica, administrada en gota a gota a dosis crecientes (hiperpirexia controlada), según el método descrito por Salomón y Somkin en 1942.

La dosis de vacuna es introducida en un Baxter de un litro, que contiene 5% de glucosa. Se comienza por una primera inyección de 100 millones de microbios muertos (0,1 cc. de la vacuna que tiene un billón de gérmenes por cc.) La dosis se va aumentando lentamente hasta inyectar 750 millones.

El litro entero se administra primero en dos, luego en una hora. Se hacen habitualmente seis perfusiones por semana, durante diez semanas.

En dos casos en que existía retinopatía hipertensiva florida han obtenido mejoría ocular y general evidente. En una retinopatía hipertensiva grado IV de Wagener, lograron que desapareciera el edema papilar y disminuyeran los exudados de la estrella macular. La visión subió en este caso de 1/10 en el O. D. y contar dedos en el O. I. a 1/2 mt. a 5/5 en ambos ojos.

En otros dos casos que trataron con piretoterapia obtuvieron una mejoría del estado general, pero los síntomas retinianos, eran demasiado discretos o ya irreversibles, para que pudieran modificarse.

Dr. Juan Verdaguer.

## LA CONJUNTIVITIS LEÑOSA

L. Pausique y P. G. Moreau (Lyon)

Annales d'Oculistique, Enero de 1953, pág. 12.

Presentan 3 observaciones de esta rarísima enfermedad, todas en niños pequeños, de 16, 18 meses y 3 años, respectivamente. La enfermedad se presenta como una conjuntivitis de falsas membranas, más gruesas que la diftérica, que cubren toda la conjuntiva del tarso superior y a veces del inferior. En casos más avanzados forman un verdadero molde de la córnea y fondos de saco. A los pocos días de evolución aparece induración leñosa de los párpados, perceptible fácilmente al tomar el párpado entre el pulgar y el índice. La falsa membrana termina por quedar reemplazada por un granuloma sesil y duro, de superficie irregular y que se reproduce con mayor intensidad, cuando se le extirpa.

Anatomopatológicamente, la conjuntivitis leñosa es un granuloma inflamatorio con fuerte transformación fibrosa. Hasta aquí no se conoce tratamiento, pero los tres casos del autor sanaron con betaterapia.

Dr. Juan Verdaguer.

## DE LA ADQUISICION DE LA VISION EN PROFUNDIDAD CONSIDERADA SOBRE TODO EN FUNCION DE LA CONVERGENCIA Y DE LA DIPLOPIA FISIOLOGICA

Por G. Pacalin (Basilea)

Annales d'Oculistique, Julio, 1953, Pág. 602.

Para visualizar cualquier punto espacial hay que hacer un esfuerzo de convergencia, y es la transmisión a la conciencia de la magnitud de este esfuerzo, percibido por la sensación propioceptiva muscular, la que deja el recuerdo de su distancia a nosotros. Es este

recuerdo el que nos permite, cuando convergemos de nuevo, determinar la posición en el espacio del objeto que fijamos.

Por otra parte, al fijar un objeto, vemos en diplopia cruzada los objetos situados por delante de él y homónima los colocados más lejos. Será, pues, según la calidad de imágenes diplópicas y la separación que hay entre ellas que ubicaremos en el espacio los distintos planos espaciales, con respecto al que enfocamos en un momento dado.

*Dr. Juan Verdaguer.*

#### DE LA PERSISTENCIA DE UN TEJIDO MESODERMICO EMBRIONARIO EN EL ANGULO IRIDIO CORNAL DE OJOS AFECTOS DE GLAUCOMA CONGENITO U OTRAS MALFORMACIONES

*Jules Francois (Gantes)*

*Annales d'Oculistique.—Septiembre, 1953. Pág. 804.*

El glaucoma congénito se caracteriza por la persistencia de un tejido mesodérmico embrionario a nivel del ángulo iridocorneal y por la ausencia o mala posición del canal de Schlemm, por una hipoplasia de la uvea y sobre todo por la hipertensión intraocular y el aumento de tamaño del globo ocular. Puede el glaucoma congénito presentar precozmente aumento de tensión, o sólo en forma tardía, a veces a los 20 o 25 años, y finalmente no presentar nunca hipertensión. El glaucoma congestivo genuino puede ser juvenil y se diferencia del congénito en la ausencia de este tejido mesodérmico embrionario. La verdadera megalo-córnea puede existir, pero es rara. El tejido embrionario del ángulo demuestra en estos casos que habitualmente se trata de glaucoma congénito incompleto. Este tejido embrionario existe también en una serie de malformaciones congénitas, como ser los colobomas del iris, aniridia y microftalmia, que de hecho se complican también muchas veces de hipertensión.

*Dr. Juan Verdaguer.*

#### LOS GANGLIOPLEJICOS EN OFTALMOLOGIA

*Por G. Bianchi (Lausanne)*

*Archives d'Ophthalmologie. Tomo 13, N.º 6.*

Los gangliopléjicos, al paralizar selectivamente las synapsis de los ganglios simpáticos y para-simpáticos nos han permitido actuar con una nueva terapéutica sobre el glaucoma, sea agudo o crónico y especialmente sobre las uveitis hipertensivas, sobre embolías y espasmos de la arteria central de la retina y con fines de provocar un campo operatorio menos irrigado en operaciones oculares sangrantes o que amenazan una hemorragia grave.

El autor ha usado el Pendiomide Ciba, llamado también 9295 C. Se usa intramuscular a la dosis de 50-100 mgr. En oftalmología, Thiel ha preconizado dosis de 10-25 mgr. por vía retro-bulbar; se puede usar también subconjuntival. No hay que olvidar que este medicamento puede bajar la presión humeral a 7 cm. de máxima durante algunas horas, por lo que después de la inyección debe permanecer el paciente acostado. Está contraindicado en enfermos cardíacos, renales y arterioescleróticos. El acostamiento es frecuente. Los efectos son espectaculares para bajar la tensión en el glaucoma, pero pasajeros, salvo algunos casos especialmente observados en glaucomas secundarios, en que una inyección tiene efectos definitivos, tal vez por cortar un círculo vicioso.

*Dr. Juan Verdaguer*



## LA INTUBACION LAGRIMAL

Por los Dres. Ch. Dejean y Ch. Boudet (Montpellier).

Archives d'Ophthalmologie. Tome 13. N° 1.

Los autores describen la técnica y los resultados en 30 observaciones. El tubo de acrílico para intubar lo han modificado hasta darle las siguientes características. Hacia arriba termina en un ensanchamiento en forma de embudo. Su largo es de 15 mm., calibre exterior 3,1 mm., interior 2,2 mm. y la extremidad superior es tronco-cónica. La operación se realiza con incisión cutánea de 8 mm., incisión de la cara anterior del saco, raspado del canal lacrimonasal hasta el periostio inclusive, calibración del conducto con una lima de cola de ratón, introducción del cateter usando una sonda Bowman N° 9 como mandril y empujándolo hasta que tope el ensanchamiento superior con la entrada del conducto. Sutura de la incisión del saco con catgut y sutura de la piel.

De 22 operados con el cateter con las características descritas, 16 recuperaron una permeabilidad inmediata, 3 no pudieron controlarse y en 3 se obstruyó el tubo por mucosidades; pero con un sondaje con sonda N° 1 se logró permeabilizar nuevamente la vía lagrimal en forma persistente. La lectura de las observaciones que acompaña deja, sin embargo, la impresión que la mayoría de las observaciones no tienen consignada una evolución de muchos meses, necesaria para considerar los resultados como definitivos.

Dr. Juan Verdaguer

## LOS RADIO-ISOTOPOS EN OFTALMOLOGIA

Archives d'Ophthalmologie. Tomo 13, N° 4. 1953.

Trabajo de gran interés científico. Explican los autores cómo utilizando átomos marcados con radioactividad se ha abierto un nuevo camino para el estudio de los intercambios metabólicos del ojo y de la penetración de medicamentos. Se estudió la penetración del P 32 en el ojo del conejo, después de inyección intraperitoneal. Sólo después de dos horas alcanza el fósforo radioactivo su mayor concentración en el humor acuoso y uvea anterior, momento en el cual ya ha disminuído mucho el fósforo en el plasma. Esta experiencia demuestra la realidad de la existencia de la barrera hemato-ocular, ya constatada por experimentos clásicos de dosaje químico.

Palm estudió después el metabolismo del Na 24, que se presta mejor para esta clase de investigaciones, demostrando que este cuerpo en el humor acuoso, se renueva en 1/100 de su valor, cada minuto. La curva obtenida a nivel de la uvea anterior es idéntica a la del acuoso, demostrando que el sodio penetra al ojo, a través del cuerpo ciliar. Las curvas del acuoso y del cuerpo ciliar difieren mucho en las primeras dos horas (más en la primera, que en la segunda) con la curva del plasma demostrándose nuevamente la existencia de la barrera hemato-ocular, que para el sodio debe estar a nivel del cuerpo ciliar. No existe ninguna barrera entre la cámara posterior y la anterior.

La barrera hemato-ocular no tiene un sitio fijo, varía con la sustancia que penetra al ojo. Duke-Elder y colaboradores han demostrado que los azúcares y el thiocyanato penetran también por el segmento posterior del ojo.

Los experimentos con radio-isótopos todavía no han demostrado si el humor acuoso es un producto de filtración o de secreción, pero dejan entrever la posibilidad que se trata de procesos que se realizan en el interior de las células, es decir, están más a favor de un proceso de secreción.

Con los radio-isótopos se ha estudiado la penetración del yodo radioactivo mediante

ionoforesis, demostrando que impregna bien la córnea y en menores proporciones pasa al humor acuoso y al iris. La contribución personal de los autores fué el estudio en conejos de la penetración de un colirio de yodo radioactivo en el ojo, por simple instilación.

La córnea es la membrana que más se impregna, pero el yodo llega nitidamente hasta el cristalino.

*Dr. Juan Verdaguer.*

#### SOBRE LA PSIQUIATRIA DEL GLAUCOMA PRIMARIO EN PACIENTES RELATIVAMENTE JOVENES

*H. R. Bohringer, F. Meerwein y C. Müller, colaboradores de la Clínica Oftalmológica y Psiquiátrica de Zürich. Kl. M. f. Augerheilkunde, Tomo 123, cuaderno 3, Año 1953*

En una labor en conjunto efectuada por oculistas y psiquiatras los autores se esfuerzan por esclarecer las siguientes interrogativas relacionadas con los glaucomatosos:

- 1º—¿Cómo se nos presenta la personalidad del paciente glaucomatoso?;
- 2º—¿Se encuentran en ellos factores psíquicos que podrían actuar como factores desencadenantes o incluso determinantes de la afección glaucomatosa?;
- 3º—¿Es posible encontrar la causa del por qué en los enfermos examinados fué el ojo y no otro órgano el afectado, en otras palabras, es posible explicar el compromiso selectivo del órgano visual para la localización de la enfermedad psicósomática?;
- 4º—¿Qué papel juega en los enfermos examinados la experiencia "claro" y la experiencia "oscuro" ;
- 5º—¿Es posible encontrar por intermedio de la exploración psiquiátrica del glaucomatoso relaciones con algún síndrome psíquico-endocrino conocido;
- 6º—¿Los resultados obtenidos por esta exploración justifican la institución de un tratamiento psiquiátrico en los pacientes glaucomatosos?

Después de un estudio prolijo de 13 glaucomatosos menores de 40 años los autores contestan estas interrogativas en la siguiente forma:

1º—Los 13 glaucomatosos examinados son personalidades llamativas de índole eminentemente neurótica. La sintomatología incluye episodios depresivos, hipocondríacos, fobias, obsesiones, trastornos sexuales y una marcada labilidad afectiva. Sin embargo, no es posible hablar de una personalidad típica de glaucomatoso. Los resultados concuerdan con aquéllos obtenidos por Ripley y Wolff en otra clínica.

2º—En un número relativamente elevado de los pacientes el glaucoma se produce a raíz de acontecimientos en la vida del enfermo que para él son de una importancia decisiva, ya sea emotiva o porque tienen influencia sobre el futuro del paciente. Es posible que su psicoanálisis pueda poner más de manifiesto esta relación de interdependencia.

3º—La enfermedad selectiva del ojo puede explicarse desde el punto de vista psiquiátrico, porque en muchos glaucomatosos existe una mayor impresionabilidad con las sensaciones visuales. Siendo el ojo el órgano que no sólo es receptivo, sino que exterioriza las emociones del paciente (mímica, llanto), resulta que a veces un conflicto de las dos funciones (emociones que al paciente trata de ocultar), produce la exaltación del concepto "ojo" en la vida de estos enfermos.

4º—En una proporción mayor que  $1/3$  parte de los enfermos examinados llama la atención una fobia a la obscuridad. Como ésta va asociada a una mayor impresionabilidad visual, se genera el cuadro que los americanos han denominado "stress", que resiste a la traducción.

5º—La exploración psiquiátrica de los glaucomatosos no demuestra que pueda encuadrarse en un psico-síndrome endocrino como el que existe en el Addison, el síndrome de Cushing y en la acromegalia.

6º—Como en todas las afecciones psicósomáticas, el aspecto psíquico en el glaucoma primario es sólo una parte del problema, que no logra por sí sólo esclarecer la etiología y patogenia de la afección. Los factores somáticos y psíquicos se entrelazan íntimamente.

Sin embargo, existe en los glaucomatosos un afán de comunicar sus emociones y a conferirles una importancia decisiva en las génesis de su enfermedad. De ahí la conclusión a que puede llegarse de que, junto con una terapéutica somática, conviene una influenciación psíquica sobre todo de los glaucomatosos más jóvenes. Para que ésta sea efectiva parece imprescindible una cuidadosa exploración por el psicoanálisis.

Dr. R. Wygnanki

### SOBRE LOS RESULTADOS CLINICOS Y TERAPEUTICOS DE LA HISTIOTERAPIA

Vladimir Cavka.—*Kl. M. f. Augenheilkunde; tomo 123, cuaderno 6-1953.*

En 551 afecciones oculares se practicaron durante los años transcurridos entre 1947 y 1949 seis diversas modalidades de histioterapia.

- 1) —Implante de placenta subcutáneo en 79 casos, con 29% de éxito terapéutico.
- 2) —Implante subconjuntival y subcutáneo combinado de tejido gástrico y de placenta, en 131 casos con 40% de éxitos.
- 3) —Implante en la cámara anterior de tejido gástrico y placentario en 100 casos, con 56% de éxitos.
- 4) —Implante retrobulbar y subcutáneo combinado de tejido cerebral del cadáver en 52 casos con 49% de éxitos.
- 5) —Inyección subcutánea e intramuscular de sangre conservada (autohemoterapia) en 58 casos con 59% de éxitos.
- 6) —Inyección intramuscular de aceite de hígado en 131 casos con 40,5% de éxitos.

Los éxitos enunciados varían en modalidad en forma gradual. El menor efecto terapéutico se constató en los implantes subcutáneos de placenta y el mayor, en los casos de implante en la cámara anterior. En los éxitos con el implante de cerebro, efectuados, sobre todo, en casos de afecciones del nervio óptico, se supone una acción terapéutica específica del tejido nervioso.

Los implantes de placenta y tejido gástrico en la cámara anterior se verifican de la siguiente manera: se incide la conjuntiva bulbar y se abre la cámara anterior. Se coloca un trocito de tejido gástrico o placentario del tamaño de 6:3:2 mm., con ayuda de una pinza en esta abertura, en tal forma que sólo una mitad quede en la cámara anterior y la otra se deja debajo de la conjuntiva. Se trata, pues, de una operación fistulizante agregada a la histioterapia, manteniendo la hipotensión del globo unas 5-6 semanas después de la intervención. En 5 casos el autor observó la formación de un cojín filtrante parecido al de Elliot.

La reabsorción del tejido implantado en la cámara anterior se iniciaba en su límite superior, completándose a los dos meses. En los implantes de tejido gástrico este tiempo se prolonga hasta los 4 meses por comprender parte de la musculatura gástrica.

Dr. R. Wygnanki.

### CONSIDERACIONES SOBRE EL GLAUCOMA

W. Wegner.—*Kl. M. f. Augenheilkunde.—Tomo 123, cuaderno 6, 1953.*

El autor se refiere a sus experiencias en los glaucomatosos tratados en los últimos años en la clínica de Friburgo. Pone de manifiesto la influencia del sistema nervioso central en la génesis del glaucoma. Ha sido posible despistar en un mayor número de casos que antes el glaucoma en su fase incipiente. Recomienda la tonometría como medida de rigor en todo

caso de presbicia y en los miopes sobre los 40 años. Discute en seguida las indicaciones y limitaciones del tratamiento conservador y quirúrgico. Llama la atención sobre los efectos benéficos del DFP; pero insiste en la inseguridad de lograr la normalización permanente de la presión por la terapéutica medicamentosa. Se refiere a la imposibilidad de lograr que un porcentaje relativamente alto de glaucomatosos acuda a control periódico de su estado ocular.

Se muestra algo escéptico con relación a la indicación operatoria. Existen glaucomatosos que controlados por espacio de 20 años han tolerado valores de 30-35 mmHg. sin mayores daños. En ellos se impone la expectativa. Los resultados del tratamiento quirúrgico son más o menos iguales, tanto en la trepanación de Elliot, como en la ciclodialisis con insuflación de aire, según Hallermann.

En los casos en que se apreciaran alteraciones vasculares manifiestas en los vasos retinales y coroides puede hacerse un pronóstico malo, a pesar de todas las medidas terapéuticas. En el ataque de glaucoma agudo, como en aquéllos de cámara anterior plana ha dado buenos resultados la iridectomía doble ab externo preconizada por el autor en su comunicación de Heidelberg de 1949.

Dr. R. Wygnanki.

#### OBSERVACIONES EN EL TRATAMIENTO DEL OJO HUMANO CON ONDA ULTRASONICA

O. Kleinfeld.—*Kl. M. f. Augenheilkunde.*—Tomo 123, cuaderno 6, 1953.

Este tratamiento produce en el ojo sano un edema epitelial y una midriasis transitoria, con limitación pasajera de todas las reacciones pupilares.

En un caso de glaucoma secundario con prolapso del vitreo que llegaba hasta la Descemet, posterior a una extracción cristalina de un cristalino luxado a la cámara posterior, logró calmar los dolores en forma notoria.

En otros 2 casos de hemorragia vitrea esta terapéutica logró el aclaramiento del vitreo en un caso, menos en el otro. En ambos casos se acompañó el tratamiento con una hipermia del iris y una midriasis. Subjetivamente en uno de estos pacientes se presentaron fopsias.

Dr. R. Wygnanki.

#### CONGRESO DE LA SOCIEDAD FRANCESA DE OFTALMOLOGIA, 1953.

Los Dres. Valiere-Vialeix y A. Robin se refieren al tratamiento de la obliteración canicular por la lacodacriostomía. Comienzan por estudiar las causas de los fracasos de la operación de dacriocistorinostomía. Estas pueden ser: 1º La obstrucción de la brecha ósea por la mucosa del saco, que por aflojamiento de las suturas posteriores se corre hacia adelante, cerrando como una cortina el orificio óseo, o. 2.º, la formación de un bloque fibroso que engloba el saco y la mucosa nasal obstruyendo el foramen de trepanación, 3º por un gran pólipo nasal y en 4º lugar por una oclusión tardía de la desembocadura en el saco del canalículo de unión.

Para tratar la obstrucción canicular, sea consecutiva a la operación de dacrio o primitiva, de etiología inflamatoria o traumática, los autores han practicado la operación de Zarzycki, mejorada por ellos. La operación se realiza incidiendo ambos canalículos con el cuchillo de Weber, después de haberlo empujado hasta el interior del saco por efracción de la obstrucción canicular. Ambas incisiones caniculares se unen con una incisión a tijeras, que pasa por delante de la carúncula y que es lo suficientemente profunda para abrir la

pared externa del saco. Se tiene la seguridad de estar dentro del saco sondando el canal lacrimonasal. Luego se procede a suturar el labio posterior de la incisión conjuntival al labio correspondiente de la incisión del saco. Los autores hacen a diferencia de Zarzycki suturas en los labios anteriores de la incisión. Para efectuar estas suturas hay que liberar muchas veces la mucosa conjuntival de la parte interna del bulbo. Se termina introduciendo un tubo de polietileno en el conducto lacrimonasal.

En la discusión Merigot de Treigny hace ver que la posibilidad de ciertas complicaciones, especialmente una retracción conjuntival a nivel del orificio anatómico, con posible desviación del globo, hacen que esta técnica no se haya difundido, a pesar de que los autores han obtenido éxitos constantes en cuanto a permeabilización de la vía lagrimal.

Dupuy-Dutemps ha tenido muchos fracasos con la operación de Zarzycki. En los casos de obstrucción canalicular invencible va a extirpar la glándula lagrimal principal.

Cree, sin embargo, que el trabajo de Valiere-Vialeix lo impulsará a probar nuevamente esta técnica. Con respecto a las referencias que hacen los autores a la dacriorinostomía, su porcentaje de éxitos se eleva al 90%, debido a que logra permeabilizaciones en un cierto número de fracasos o resultados incompletos practicando la incisión secundaria del tabique mucoso que obstruye la brecha ósea, hecha con cuchillo abotonado de Weber.

Cree que esta maniobra tiene éxito en manos de él y no de los autores del trabajo, por la distinta selección de los casos operados. Dice Dupuy-Dutemps, que una larga experiencia le ha enseñado a abstenerse de operar cuando no hay reflujo por uno de los puntos lagrimales al comprimir el saco. En las formas de dacriocistitis poco o nada supurativas, con retracción fibrosa de las paredes del saco, la dacriostomía va muchas veces al fracaso por obstrucción fibrosa de la brecha, que ninguna incisión secundaria puede abrir. La esclerosis ascendente termina por ocluir hasta el orificio de desembocadura del canaliculo en el saco.

A propósito de un trabajo de Sabbadini sobre profilaxia quirúrgica del desprendimiento de la retina en que actúa sobre desgarros bien formados o sobre zonas sospechosas, en ojos sin desprendimiento, pero en sujetos que generalmente ya han tenido la enfermedad en el otro ojo, Madame Schiff Wertheimer, que abre la discusión, hace resaltar que la conducta operatoria para la prevención de un desprendimiento, depende de las lesiones que se encuentren en el ojo afectado. Si se trata de un desgarro con colgajo abierto y sobresaliente hacia el vítreo, o de una desinserción en la ora, con desprendimiento en el otro ojo de la misma etiología, considera indicada la operación. Los casos de desgarros o de desinserciones de origen traumático, son también una indicación formal para la intervención preventiva. Si un paciente consulta por fosfenos localizados en un ojo y al examen se encuentra un desgarro con colgajo no abierto, aconseja operar sólo cuando la ubicación de los fosfenos coincide exactamente con el sitio del desgarro. En caso de orificios retinales quísticos se impone la circunspección, pues las placas de corioretinitis que en los miopes se encuentran habitualmente cerca de estas lesiones, por su extensión progresiva, pueden terminar por englobarlas. En los casos de lesiones sospechosas hay que ser también muy prudente. La operación estará sobre todo indicada en miopes de alta graduación, jóvenes, que han perdido ya un ojo por desprendimiento, y en los que las zonas degenerativas están circunscritas a un sector bien limitado.

El Dr. Arruga aconseja operar el ojo expuesto a desprendimiento, cuando ya el otro ha tenido un desprendimiento que sanó con la operación. Practica diatermia extremadamente suave sobre las lesiones degenerativas, sobre todo palizadas y vacuolas. Ha tratado más de 70 casos sin ninguna complicación. Insiste en que la diatermia debe ser extremadamente superficial y rápida, sin provocar coagulación retinal. Si la operación del ojo con desprendimiento no resultó, no opera el ojo predispuerto.

Los Dres. Dubois-Poulsen y Magis se refieren al carácter no patognomónico del escotoma de Bjerum y del escalón nasal para el glaucoma. El escotoma de Bjerum puede presentarse como un déficit escotométrico, es decir, una zona ciega dentro del campo de visión, con los caracteres tan conocidos, o como una alteración de las isópteras internas, que no

tienen una forma circular, porque se deprimen por dentro de la mancha ciega, dando el conocido aspecto de exclusión de ella.

El hecho es que los escotomas arciformes pueden encontrarse no sólo en el glaucoma sino en lesiones escalonadas a lo largo de toda la vía óptica infrageniculada. Todo hace suponer que los haces arciformes tienen individualidad anatómica en toda esta porción de la vía óptica, tal como está demostrado para el haz macular.

Se ha encontrado el escotoma arciforme en las coroiditis, en todos los tipos de glaucoma, en procesos arteriales retinales, a nivel del nervio óptico en la escleritis en placas y en ciertas neuritis retrobulbares. Se le ve en algunas papilitis y en ciertos casos de drusas de la papila. En los procesos quiasmáticos se presenta con cierta frecuencia y se ha dicho paradójicamente que nada se parece más a un campo de glaucoma que un campo de quiasma.

Lo mismo se puede decir del escalón nasal, que se ha encontrado en muy diversas lesiones de la vía óptica, ajenas al glaucoma.

M. E. Alvaro describe su técnica para la operación de pterigión, con la cual sólo ha tenido 4 casos de recidivas en 210 operados. En estas recidivas, así como en 4 casos que llegaron a sus manos recidivados, ya operados por otras técnicas y como precaución preoperatoria en 12 casos de pterigión muy vascularizado, empleó la aplicación de Rayos Beta. Paufigue insiste en que con cualquier método pueden aparecer recidivas y que en los casos de amenaza de recidiva, la Betaterapia tiene una influencia innegable. Cuando hay reproducción declarada, prefiere reseca el pterigión, hacer un injerto de córnea y llenar la superficie cruenta conjuntival con un auto injerto de mucosa conjuntival sacado del fondo de saco superior.

Los Dres. Renard, Leliebre y Mazel presentan un caso de escleromalacia perforante, asociado a una poliartritis crónica evolutiva, con numerosos pérdidas de sustancias esclerales redondeadas u ovaladas, de bordes netos, de 1 a 3 mm. de diámetro y otras más evolucionadas, ovaladas, de 5 a 7 mm. de largo. Estas perforaciones esclerales llegan a la coroides. La mayoría están recubiertas por conjuntiva sana, pero las más antiguas, presentan también ulceración de esta membrana. La lesión inicial es un nódulo escleral amarillento y prominente.

Frente a los casos típicos de escleromalacia necrosante, hay que colocar otros en que la placa se traduce por un adelgazamiento escleral sin perforación y los de escleromalacia paralímbica, con pequeñas fisuras, que recuerdan las de la operación de Lagrange, generalmente únicas y unilaterales. La forma típica de escleromalacia perforante, se acompaña de grave poliartritis generalizada, muchas veces con úlceras cutáneas.

Como tratamiento, la cortisona y el A. C. T. H., si bien modifican habitualmente las artropatías, parecen actuar en el ojo sólo deteniendo el progreso de la afección, sin cicatrizar las lesiones.

Si la conjuntiva está indemne, se puede hacer con éxito un injerto de esclera, utilizando cartílago del lóbulo de la oreja. Paufigue relata un caso de éxito con utilización de este tipo de injerto. Malbrán se refiere a casos similares estudiados en Argentina, que se acompañaron de porfiruria y lesiones cutáneas.

Los Dres. C. Jarry y Loisiller dan cuenta de la acción de la cortisona sobre la cicatrización de incisiones limbares experimentales en el conejo. Llegan a la conclusión por sus estudios histológicos, que no se trata de una inhibición sino de un retardo de la cicatrización, por atrasarse en su aparición, la última fase de este proceso, el llamado estado colágeno. Recomiendan prudencia en el empleo de esta droga en la operación de catarata, dejándola para ciertos casos calificados.

Los Dres. Hervouet y A. Lenoir refieren dos casos de aspergilosis corneal estudiando las características habituales de las micosis de esta membrana. Creen que estas afecciones son más frecuentes de lo que parece, simulando generalmente úlceras banales a hipopión. Casi todas las observaciones publicadas se refieren a individuos debilitados, asténicos, muchas veces adolescentes. Hay el dato anamnésico de un traumatismo ocular. Afecta generalmente la micosis corneal a personas relacionadas con la agricultura. La úlcera es central, desciforme, de bordes redondeados y recubierta por una falsa membrana, que se extrae fácilmente por

raspado, dejando ver una pérdida de sustancia de aspecto seco. El hipopión es habitual. La úlcera se perfora con mucha frecuencia. El diagnóstico clínico y bacteriológico es más fácil en los períodos iniciales. Un frotis del raspado pone en evidencia un enrejado de filamentos entrelazados, con doble contorno y con elementos aplastados, que parecen núcleos celulares. Sólo el cultivo puede identificar con claridad el hongo causante, que generalmente es el *aspergillus fumigatus*. La inoculación a conejos resultó positiva en el caso de los autores, siempre que se usaban animales de salud precaria. Sólo un tratamiento con yodo puede detener la afección. Un injerto corneal es casi siempre necesario posteriormente.

Offret, Saraux y Bisson se refieren a la bacteriología del humor acuoso. Emprendieron un estudio de este tipo en 36 casos de afecciones oculares diversas. El punto de partida de sus estudios fueron dos casos en que el cultivo del acuoso permitió un diagnóstico imposible por otros medios. Uno de ellos, después de una conjuntivitis y queratitis superficial que duró dos meses, mostrándose rebelde a todos los tratamientos empleados, tuvo un ataque de iritis fibrinosa. La punción canerular demostró la existencia de un estreptococo, que se pudo extraer también del caseum de expresión de las amígdalas, que nunca habían presentado manifestaciones clínicas de enfermedad. La amigdalectomía trajo la curación definitiva. En el otro caso se trataba de una ciclitis con crisis hipertensivas en la cual por punción canerular se encontró un estafilococo tetrágeno que posteriormente pudo evidenciarse en un foco prostático consecutivo a una antigua gonorrea.

Los resultados positivos alcanzan todo su valor cuando junto con el cultivo positivo del acuoso, se encuentran los mismos gérmenes en el depósito de centrifugación y cuando puede despitarse el foco causal e investigar un germen análogo al encontrado en el acuoso. Los autores reconocen que un estudio de esa naturaleza es pocas veces posible llevarlo a cabo, recorriendo la totalidad de las fases descritas.

El Dr. Paufigue describe una nueva técnica para tratar la distrofia epitelial de Fuchs, consistente en el raspado del endotelio corneal y de la descemet. Esta operación se basa en hechos observados en algunos casos que se trataron con injerto lamelar. Entre el injerto y la córnea subyacente, Paufigue observó una intensa trasudación. Atribuyó esta trasudación a una permeabilidad exagerada de la descemet en la distrofia epitelial. La permeabilidad exagerada de la descemet, sería la causa de la afección, las lesiones epiteliales serían secundarias. Después del raspado total de su cara posterior, la córnea se inhibe intensamente, tomando una apariencia lechosa, que poco a poco va pasando, recuperando una apariencia normal, con recuperación parcial de transparencia. Casi siempre es necesario un injerto central, como segundo tiempo. Ha operado hasta aquí tres casos con buen éxito. Los cortes histológicos de la rodela corneal extraída, demuestran la regeneración perfecta de la membrana de descemet.

El Dr. Desvignes se refiere a los falsos aspectos del edema papilar, a propósito del caso de una niña seguida durante 10 años con el diagnóstico de falso edema de la papila, in que el aspecto del disco se modificara ni apareciera ningún otro signo neurológico.

Recuerda los numerosos casos en que se ha hecho arteriografías, ventriculografías y trepanaciones craneales inútiles, originados por diagnósticos erróneos del fondo del ojo. Menciona los signos indicados por David para diferenciar el falso edema del verdadero. En el falso existe lo siguiente: 1º La excavación fisiológica persiste, por lo menos en un sitio. 2º La superficie de la papila, que nunca proemina más de una dioptría se presenta irregular y abollonada. 3º Las fibras ópticas conservan su paralelismo. 4º Los capilares no están dilatados. El tinte general de la papila es una mezcla donde el amarillo y el gris dominan con relación al anaranjado. Este tinte no es uniforme. Está hecho de placas grises y de placas anaranjadas. 5º Los bordes están a menudo rodeados de una franja grisácea y a veces blanqueados de una lengüeta grisácea, que recuerda una verrugosidad hialina. 6º Los vasos pueden presentar anomalías de su trayecto, en forma de bucles o tortuosidades, pero las venas no están dilatadas.

El Dr. Bregeat se refiere a la necesidad de eliminar la denominación de papila de éxtasis, que evoca una intervención neuroquirúrgica y hablar sólo de edema de la papila,

el que puede ser provocado por un edema activo, pasivo o mixto. Piensa que el signo al cual Desvignes da gran importancia, cual es la dilatación venosa en el edema genuino, no es tan patognomónico, pues hay casos de edema papilar verdadero en que no existe y otros falsos que se acompañan de dilataciones venosas congénitas acentuadas.

La mayoría de los falsos edemas, dice Bregeat, es de origen congénito y son restos de la papila de Bergmeister. La pseudo neuritis hipermetrópica no está en relación con el grado de hipermetropía.

En el perímetro de Goldman, las características del campo visual son bien notorias. Como en los edemas verdaderos la mancha de Mariotte está también aumentada en los falsos edemas, pero sus límites son en pendiente abrupta y no hay trastornos de las sumaciones espaciales. En los edemas genuinos la mancha ciega aumentada tiene límites estompados y hay trastornos de las sumaciones. En los falsos edemas puede asociarse un escotoma de Bjerum o un escotoma de tipo Jensen. Cita en apoyo 3 observaciones, en los campos visuales de uno de los cuales se aprecia una cuadrantopsia inferior heterónima provocada por las drusas de la papila, formaciones que acompañan con frecuencia al falso edema.

Otros congresistas insisten en la importancia diagnóstica que tienen las pequeñas hemorragias del borde papilar en el edema verdadero y muy especialmente en la necesidad de observaciones repetidas dentro de ciertos lapsos de tiempo para poder llegar a un diagnóstico seguro.

M. J. Legrand se refiere a diversos fracasos en la terapéutica quirúrgica del glaucoma crónico. Hace un estudio estadístico de las complicaciones acaecidas en un grupo de 266 operados, la mayoría por iridencleisis y por Elliot, desde 1945 hasta 1953.

En un 29% se opacificó tardíamente el cristalino o por lo menos aumentaron en forma anormal las opacidades existentes.

En 8,6% hubo persistencia de la hipertonía, a pesar del tratamiento quirúrgico.

En 9%, uveitis tórpida acompañada casi siempre de hipotonía.

En 5%, el campo visual se contrajo y en un 20% se produjeron cicatrices filtrantes gigantes que ocasionaron un desprendimiento epitelial corneal con baja de la agudeza visual.

En 35% de los casos bajó la agudeza visual. Muchos de estos enfermos tenían catarata cuya visión mejoró con la extracción del cristalino.

En vista de estos resultados el autor se pregunta cuándo debe plantearse la indicación operatoria. Piensa que bajo la etiqueta de glaucoma crónico se reúnen enfermedades muy diferentes en cuanto a patogenia, evolución y pronóstico. Hasta que no conozcamos mejor su patogenia no convendría intervenir sino en aquellos casos que minuciosa y regularmente controlados permanezcan rebeldes a la terapéutica médica.

Los Doctores E. Hartman, C. Topalis y G. Lombard se refieren a las indicaciones de la hyaluronidasa en oftalmología.

Usan 2,5 unidades U. R. V. en todos sus tratamientos. La han empleado para acelerar la reabsorción de las hipodermoclisis, para hacer desaparecer rápidamente la infiltración anestésica local, para infiltrar tejidos esclerosos, o en enfermos resistentes a la anestesia, como los alcohólicos.

La hyaluronidasa se ha usado para hacer difundir más los antibióticos en inyección paráenteral, subconjuntival o retrobulbar. Los autores creen que agregada a colirios de antibióticos favorece netamente la penetración dentro del ojo. La hyaluronidasa baja siempre la tensión intraocular en el globo normal, por lo que se ha usado en operaciones de cataratas intumescientes, subluxaciones del cristalino, enfermos pletóricos, extracciones capsulares. Cree Hartman y colaboradores que esta droga puede reemplazar al curare.

En el glaucoma agudo produce siempre un descenso considerable de la tensión, inyectada retrobulbar.

En el glaucoma crónico, el descenso tensional es mínimo o nulo. Actúa bien en las uveitis hipertensivas, pero no es eficaz en el glaucoma por hemorragia vítrea.

En los pacientes operados de intervención fistulizante, la inyección de hyaluronidasa parece facilitar la formación del cojinete de filtración.



Han fracasado con la droga en las hemorragias del vítreo y en los hipefemas.

Creen que la inyección subconjuntival de hyaluronidasa potencializa la acción de la cortisona subconjuntival, especialmente en las uveítis.

En las queratitis (úlceras corneales, úlcera de hipopión, queratitis disciforme), los buenos resultados son difíciles de juzgar, pues el medicamento lo asociaron con antibióticos y muchas veces a la cortisona.

S. Schiff Wertheimer y colaboradores presentan un caso de meningoencefalitis leve, complicada de una uveoretinitis grave. La etiología viral pudo demostrarse por examen del líquido cefaloraquídeo. Lo característico del fondo del ojo era una intensa perivascularitis, que hizo temer una afección trombosante y que en el curso de la evolución se vió retroceder. Recuerda que los trabajos neurológicos y anatomopatológicos conceden a la perivascularitis una importancia primordial en las enfermedades a virus. Como tratamiento la cloromicetina parece ser lo más eficaz.

*Dr. J. Verdaguer.*

## EL GLIOMA DE LA RETINA Y LOS PSEUDO-GLIOMAS

*M. A. Dollfus y B. Aubert*

(Relato oficial a la Sociedad Francesa de Oftalmología-1953.)

Los autores abordan el importante tema abarcando todos los aspectos clínicos, genéticos y terapéuticos que nos plantea el problema de los retinoblastomas. Esto podrá dar ya la idea de la amplitud y profundidad de la exposición, que sólo ha podido ser incluida en un volumen de 521 páginas, profusamente ilustradas.

Merece destacarse el capítulo referente a la bilateralidad del glaucoma, la que es estudiada sobre la base de numerosas estadísticas, es tanto mayor cuanto más precoz es la aparición del glioma. La bilateralidad global del glioma es de un 20% como término medio. Otro hecho de interés es la posibilidad de que la bilateralización no sea simultánea, sino separada por un lapso a veces de años. La bilateralidad es excepcional después de los tres años de edad.

La herencia del glioma de la retina merece a los autores un detenido y acucioso estudio, que pone de relieve tan trascendental aspecto del problema clínico. Sus conclusiones se basan en un total de 123 casos de gliomas familiares, que totalizan 357 tumores de los cuales 178 (49%) son bilaterales.

La aparición de gliomas en gemelos monozigóticos hace pensar en el origen genético del tumor. Según opinión personal de los autores la herencia del glioma se debería a la transmisión de genes según las leyes de la herencia dominante. Las conclusiones prácticas y las reglas eugenesicas deducidas de las observaciones comentadas son de alto interés práctico. Si un sujeto, en cuya familia ha habido casos de glioma, ha sido curado y ha tenido un hijo con glioma, es casi seguro que los hijos que vengan serán afectados por el mal, en la mitad de los casos. Si unos padres sanos han tenido ya dos hijos gliomatosos son seguramente portadores del gene tumoral y tienen, por lo tanto, probabilidades de tener más hijos afectados. Para los padres sanos, que han tenido un hijo gliomatoso, la posibilidad de tener otros con glioma es muy escasa (1,6%). Si ese hijo cura, las posibilidades para él son mayores (15,7%).

La anatomía e histología patológica del glioma absorbe la atención de los autores durante gran parte de su espléndido estudio. Magníficas ilustraciones en colores enriquecen las prolijas y detalladas descripciones del aspecto macro y microscópico del glioma.

Después de una minuciosa exposición de la sintomatología y del diagnóstico los autores discuten el tratamiento quirúrgico y fisioterápico, desde la diatermocoagulación hasta los más pequeños detalles de la terapéutica por las irradiaciones: la curieterapia en sus diversos mé-

todos de aplicación (a distancia, por agujas y en superficie), la radioterapia y sus distintas técnicas (Reese, Japha, Windeyer, Baclesse), así como las combinaciones de ambas clases de irradiaciones, reforzadas aún por la diaterino-coagulación.

La última parte del relato está dedicada al complejo problema de los pseudo-gliomas, cuya similitud con el glioma sólo es solucionada, no pocas veces, con el examen anatómico-patológico del ojo enucleado.

La persistencia e hiperplasia del vítreo primitivo, la displasia retiniana, la fibroplasia retrolental, las uveítis, incluida en ellas la toxoplasmosis, las angiomatosis, son todas ellas detenidamente consideradas y puestas de relieve en el diagnóstico diferencial, de tan vital importancia en muchos casos.

En resumen, un trabajo de primera categoría, como los son siempre los relatos oficiales que acostumbra la Sociedad Francesa de Oftalmología en su reunión anual.

*Dr. C. Espildora-Luque*

#### DIAMOX (Acetazoleamida) EN EL TRATAMIENTO DEL GLAUCOMA

*W. Morton Grant, M. D. y Robert R. Trotter, M. D.*

"Arch. of Ophthalm.", 1954, vol. 51, N.º 6, pgs. 735-739.

EL *DIAMOX*, (inhibidor de la anhidraza carbónica) disminuye la cantidad de secreción de humor acuoso, baja la presión intraocular en ciertos tipos de glaucoma.

Los AA. exponen su experiencia con esta droga usada en 40 pacientes (8, normales y 32 con diversos tipos de glaucoma).

Usaron 125 a 500 mgrs. oralmente cada 12 horas y en los glaucoma agudos por los vómitos se recurrió a la vía intravenosa (una sola inyección de 250 a 500 mgrs.).

Un gráfico demuestra el efecto general del *DIAMOX* en forma resumida, pudiéndose apreciar claramente la acción de la droga.

En los ojos normales el *DIAMOX* tiene muy poco efecto (baja 1-2 mm.).

En ojos con Glaucoma secundario a extensas sinequias periféricas anteriores con ángulo estrecho o cámara plana los resultados son pobres.

En glaucoma de ángulo amplio o glaucoma crónico simple en la presión no se logró bajar con las medicinas tópicas usuales, se obtuvo una normalización al agregar esta droga.

En dos casos que se usó *DIAMOX* en Glaucoma agudo secundario a iridociclitis en que se había fracasado con la terapia corriente se normalizó la tensión, además de desaparecer la iridociclitis durante el tratamiento.

En Glaucomas agudos de ángulo estrecho (2 casos) el *DIAMOX* produjo buen resultado, la tensión de 83 bajó a 37 en 4 horas la que posteriormente volvió a subir, pero con una nueva administración de *DIAMOX* bajó a 23 lo que permitió hacer la operación.

*Administración de la droga:* 250 a 500 mgrs. dosis inicial oral o intravenosamente, que se repiten dos a cuatro veces al día como máximo. La administración oral con intervalo de 12 horas ha proporcionado un control adecuado de la presión en la mayoría de los casos, pero no ha dado resultados una frecuencia menor.

Cuando se producen "efectos secundarios" (parestias) basta suspender la droga para que pasen en 24 horas, lo que prueba que se trata de disturbios funcionales.

En resumen es una droga sin peligros y suplemento importante a los medicamentos tópicos de uso corriente en ciertos tipos de glaucomas.

*Dr. C. Charlin V.*

## INFORMACIONES TERAPEUTICAS

PEARL RIVER, N. Y., EE. UU. de N. A.— La casa farmacéutica Lederle Laboratories División, American Cyanamid Company, ha puesto a la venta una nueva droga antibiótica que se empleará para tratar un extenso número de rickettsiosis e infecciones bacterianas.

A la nueva droga, la ACROMICINA, tiene el nombre científico de tetraciclina y pertenece a la misma familia química que la Aureomicina, clortetraciclina. Los ensayos clínicos han demostrado que la droga causa menor número de reacciones secundarias, a la par de que goza de mayor estabilidad que los antibióticos afines más antiguos. La ACROMICINA también posee mayor capacidad para penetrar en los tejidos y fluidos del cuerpo. Se empleará para tratar un extenso número de infecciones como la neumonía, la meningitis, la osteomielitis y otras semejantes.

Esta novísima droga fué el tema de varios trabajos leídos no hace mucho ante una reunión de hombres de ciencia celebrada en Washington, EE. UU. de N. A., bajo los auspicios de la División de Antibióticos de la Administración de Alimentos y Drogas, entidad del Gobierno Federal de los EE. UU. de N. A. que fiscaliza las drogas y los alimentos.

Al igual que los otros antibióticos, la ACROMICINA se expenderá solamente contra receta expedida por un facultativo.

En la actualidad la ACROMICINA se envasa en tres formas: Cápsulas 250 mg., envases de 16; 100 mg., id. de 25; 50 mg., id. de 25; Polvo Dispersivo con sabor a chocolate. Envase de 12 dosis. Para uso por la vía intravenosa. Envases de 500 mg., 250 mg. y 100 mg.

## PRODUCTOS DE SELECCION

### COLIRIOS "BECKER"

#### COLIRIOS DE:

ATROPINA CON AMFETAMINA  
CARBACOLINA AL 1,5%  
CORTISONA AL 5%  
ESERINA CON PILOCARPINA

HOMATROPINA CON AMFETAMINA.  
PENICILINA.  
PENICILINA ESTREPTOMICINA.  
SULFA CLORAMFENICOL.

### UNGUENTOS OFTALMICOS "BECKER"

#### UNGUENTOS DE:

ATROPINA AMFETAMINA  
CORTISONA AL 1,5%

ESERINA.  
PENICILINA ESTREPTOMICINA.

SULFA CLORAMFENICOL.

### BAÑO OCULAR "BECKER"

SULFA — ZINC

FABRICADO EN CHILE POR:

**L A R O R A T O R I O S B E C K E R H N O S . L T D A .**  
Bustos 2131 — Fono 490236 Casilla 9072 — Santiago